SUCESSO NA REVERSÃO DE VASECTOMIA EM PACIENTE COM TESTÍCULO ÚNICO APÓS ORQUIECTOMIA CONTRALATERAL POR CÂNCER TESTICULAR: RELATO DE CASO

SUCCESSFUL VASECTOMY REVERSAL IN A PATIENT WITH A SINGLE TESTIS FOLLOWING CONTRALATERAL ORCHIECTOMY FOR TESTICULAR CANCER: A CASE REPORT

ANA PAULA CARRASCO **NETO**[1], ANA LAURA CARRASCO **NETO**[2], MARIANA CARRASCO **NETO**[3], MARIA LÍVIA FERNANDES **NETO**[4], JOÃO PEDRO DONADON FERNANDES **ALMEIDA**[4], GIOVANA NETO **BAUER**[4], ANTÔNIO MARCOS DOS ANJOS **NETO**[5*]

1. Médica, graduada pelo Centro Universitário Ingá – UNINGÁ; **2.** Médica, graduada pelo Centro Universitário Ingá – UNINGÁ, Residente do PRM em Medicina da Família e Comunidade da UEM – Universidade Estadual de Maringá; **3.** Acadêmica do curso de graduação do curso de graduação em Medicina do Centro Universitário Ingá – UNINGÁ; **4.** Acadêmico(a) do curso de graduação do curso de graduação em Medicina da Universidade Anhembi Morumbi; **5.** Médica graduada pela Universidade Nove de Julho - Bauru, Residente do PRM em Medicina da Família e Comunidade da Faculdade de Medicina de Marília – FAMEMA; **6.** Médico, graduado pela Faculdade de Medicina de Marília – FAMEMA, Cirurgião-Instrutor em cirurgia robótica, certificado pela AMB, Urologista, membro da Sociedade Brasileira de Urologia.

* Rua Inhauma, 779, Zona 3, Maringá, Paraná, Brasil. CEP: 87050-170 amarcos.uro@uol.com.br

Recebido em 03/09/2026. **Aceito** para publicação em 29/10/2026

RESUMO

A reversão da vasectomia representa uma alternativa para homens que, diante de mudanças em suas circunstâncias pessoais e familiares, desejam recuperar o potencial reprodutivo. Entretanto, sua realização em pacientes com testículo único constitui uma condição clínica particularmente desafiadora, devido à necessidade de reconstrução unilateral das vias seminais. O presente estudo tem como objetivo relatar o sucesso da reversão microcirúrgica da vasectomia em um paciente submetido previamente à orquiectomia radical contralateral por câncer testicular. Paciente do sexo masculino, vasectomizado aos 30 anos, foi diagnosticado, aos 33 anos, com seminoma clássico no testículo esquerdo, sendo submetido à orquiectomia radical unilateral. Aos 42 anos, após 12 anos da vasectomia, manifestou o desejo de reconstituir sua capacidade reprodutiva e foi submetido à vasovasostomia unilateral direita, realizada em plano único, com utilização de microscópio cirúrgico. Aproximadamente cinco meses após o procedimento, ocorreu fertilização natural, resultando em gestação única, sem intercorrências, com nascimento por parto cesáreo ao final de nove meses. O desfecho evidencia a viabilidade da reversão microcirúrgica da vasectomia em pacientes com testículo único, desde que existam condições anatômicas e funcionais favoráveis. O caso destaca a importância da abordagem individualizada e demonstra que a reconstrução unilateral das vias seminais pode proporcionar a recuperação do potencial reprodutivo, mesmo diante de antecedentes de tratamento oncológico.

PALAVRAS-CHAVE: Vasectomia; Reversão da Vasectomia; Vasovasostomia; Neoplasias Testiculares; Fertilidade Masculina.

ABSTRACT

Vasectomy reversal represents an alternative for men who wish to restore their reproductive potential due to changes in their personal and family circumstances. However, performing this procedure in patients with a single testis represents a particularly challenging clinical condition, given the need for unilateral reconstruction of the seminal tract. This study aims to report the successful microsurgical reversal of vasectomy in a patient previously submitted to contralateral radical orchiectomy for testicular cancer. A male patient who underwent vasectomy at the age of 30 was diagnosed with classic seminoma of the left testis at the age of 33 and subsequently underwent radical unilateral orchiectomy. At the age of 42, 12 years after vasectomy, he expressed the desire to restore his reproductive capacity and underwent right-sided unilateral vasovasostomy, performed using a single-layer technique under surgical microscopy. Approximately five months after the procedure, natural conception occurred, resulting in a singleton pregnancy without complications and delivery by cesarean section at the end of nine months. This outcome demonstrates the feasibility of microsurgical vasectomy reversal in patients with a single testis, provided that favorable anatomical and functional conditions are present. This case highlights the importance of an individualized approach and demonstrates that unilateral reconstruction of the seminal tract may restore reproductive potential, even in patients with a history of oncological treatment.

KEYWORDS: Vasectomy; Vasectomy Reversal; Vasovasostomy; Testicular Neoplasms; Male Fertility.

1. INTRODUÇÃO

A vasectomia no Brasil é regulamentada pela Lei nº 14.443/2022, que alterou a antiga Lei do Planejamento Familiar (Lei nº 9.263/1996)[1], sendo um método contraceptivo masculino definitivo, seguro e eficaz, constituindo uma alternativa para o planejamento familiar, embora sua utilização ainda seja relativamente limitada, estimada em apenas cerca de 3% dos homens[2].

No Brasil, entretanto, a vasectomia ainda é relativamente limitada quando comparada à esterilização feminina, refletindo desigualdades de gênero na responsabilidade contraceptiva, além de barreiras socioculturais, desinformação e preconceitos relacionados à masculinidade e à sexualidade. Entre os mitos ainda presentes, destaca-se a falsa associação entre a realização da vasectomia e a perda da potência sexual ou da função erétil[2].

Apesar de sua finalidade contraceptiva, a realização da vasectomia não implica, necessariamente, a ausência de futuras preocupações relacionadas à saúde reprodutiva masculina. Nesse sentido, uma questão relevante consistiu em investigar se existia alguma relação entre esse procedimento e o desenvolvimento de neoplasias testiculares. A associação entre a vasectomia e risco de câncer testicular foi estudada por Duan *et al.* (2018)[3]. Por meio de uma revisão sistemática e meta-análise os dados de 2176 pacientes foram avaliados: os autores não identificaram associação estatisticamente significativa entre a realização da vasectomia e o desenvolvimento de câncer testicular, não sustentando, portanto, a hipótese de que o procedimento constitua fator de risco para essa neoplasia[3].

No contexto epidemiológico, as estimativas do GLOBOCAN 2020 indicaram que o câncer de testículo e o câncer de pênis são menos comuns, com novos casos estimados em 0,4% e 0,2%, respectivamente, cada um representando aproximadamente 0,1% das mortes relacionadas ao câncer no mundo[4]. Entretanto, a menor frequência dessas neoplasias não reduz a relevância de seus impactos clínicos, funcionais e sociais.

Mourão *et al.* (2022)[5] investigaram o perfil epidemiológico dos cânceres urológicos no Brasil ao longo de duas décadas – entre 1996 e 2019. Os autores identificaram uma tendência de aumento da mortalidade por câncer testicular no país, com variação percentual anual média de 2,1%, considerando as taxas de mortalidade padronizadas por idade (por 100.000 homens/ano).

De acordo com dados do Instituto Nacional de Câncer – INCA (2022)[6], o câncer de testículo corresponde a aproximadamente 5% do total de casos de câncer entre os homens no Brasil. Embora seja relativamente raro, apresenta maior incidência em indivíduos jovens, especialmente na faixa etária de 15 a 50 anos. Essa característica torna a doença particularmente relevante em razão de suas possíveis repercussões sobre a fertilidade e a saúde reprodutiva masculina[3]. Nos casos em que a abordagem terapêutica envolve a orquiectomia radical unilateral, a preservação do testículo contralateral pode manter as condições anatômicas e funcionais necessárias à produção hormonal e à espermatogênese, embora não assegure, isoladamente, a manutenção da fertilidade.

Assim, a ocorrência de câncer testicular em um homem previamente submetido à vasectomia acrescenta uma particularidade à abordagem da saúde reprodutiva, sobretudo quando o tratamento oncológico resulta na permanência de apenas um testículo. Superada a etapa do tratamento da neoplasia, a continuidade dos projetos pessoais e familiares pode trazer novas perspectivas e motivações relacionadas à paternidade. Nesse cenário, a reversão da vasectomia pode representar uma possibilidade de replanejamento familiar, uma vez que as circunstâncias pessoais e as perspectivas de vida podem se modificar ao longo do tempo.

Nesse contexto, a reversão da vasectomia, por meio de técnicas microcirúrgicas de reconstrução do ducto deferente, representa uma alternativa viável para homens que, diante de mudanças em suas circunstâncias pessoais ou familiares, desejam recuperar seu potencial reprodutivo e replanejar a constituição familiar. No entanto, a reversão bem-sucedida continua sendo desafiadora para os cirurgiões, especialmente diante de particularidades anatômicas e clínicas que podem interferir na escolha da técnica cirúrgica e nos resultados do procedimento. Neste sentido, a *American Urological Association* (AUA), publicou em 2026, a atualização da diretriz que aborda especificamente as possibilidades de restauração da fertilidade após a vasectomia[7].

Estudos multicêntricos contemplam a realização de vasovasostomia ou mesmo de epididimovasostomia unilateral em pacientes com testículo único, reforçando a possibilidade de restauração da continuidade do trato reprodutivo masculino nessas condições[8]. Essas possibilidades assumem particular relevância em pacientes submetidos à orquiectomia unilateral, nos quais a recuperação do potencial reprodutivo depende exclusivamente da integridade funcional do testículo remanescente e da viabilidade da reconstrução das vias seminais.

Diante desse contexto, o presente estudo tem como objetivo relatar o caso de um paciente jovem, previamente submetido à vasectomia, que desenvolveu câncer testicular e necessitou de orquiectomia radical unilateral, sendo posteriormente submetido à reversão microcirúrgica da vasectomia, com sucesso. O relato destaca as particularidades clínicas e cirúrgicas dessa associação, especialmente diante da presença de testículo único, e suas implicações para a recuperação do potencial reprodutivo masculino.

2. CASO CLÍNICO

Paciente do sexo masculino, com prole já constituída e desejando seu planejamento familiar, foi submetido à cirurgia de vasectomia aos 30 anos de idade.

Três anos depois, aos 33 anos de idade notou a presença de um nódulo indolor e com aumento progressivo do seu volume em testículo esquerdo. A dosagem dos marcadores de tumores testiculares, usados na investigação mostraram um leve aumento apenas da

Gonadotrofina Coriônica Humana (HCG), sendo as dosagens de Desidrogenase Lática (DHL) e Alfa Feto Proteína (AFP) normais. A Ultrassonografia (US) escrotal identificou a presença de 2 nódulos heterogêneos em testículo esquerdo medindo respectivamente 21 x 18 mm e 13 x 16 mm com vascularização periférica.

Foi então submetido à orquiectomia radical esquerda por via inguinal, sem intercorrências. O exame anatomopatológico evidenciou o diagnóstico de neoplasia maligna de linhagem germinativa com padrão seminomatoso, consistente com seminona clássico, restrito ao testículo e sem micro invasões de estruturas anexas.

Cumpre ressaltar que os demais exames de imagem como Tomografia Computadorizada (TC) de abdome, pelve e de tórax não mostraram presença de acometimento linfonodal pela doença. O estadiamento patológico foi T1N0M0, dispensando a necessidade de tratamentos oncológicos complementares como a radioterapia ou quimoterapia. Manteve o acompanhamento clínico periódico mostrando normalização dos níveis séricos de HCG e ausência de novos nódulos em exames de imagem.

Aos 42 anos de idade, isto é, 12 anos após a realização da vasectomia, também por novo planejamento familiar, mostrou o desejo de reversão da vasectomia, agora com testículo único (direito) e foi submetido à cirurgia sob raqui anestesia, vasovasostomia à direita, em plano único, com a utilização de microscópio cirúrgico.





Figura 1. Microscópio cirúrgico utilizado para a realização da anastomose do ducto deferente em plano único com fio de náilon 8-0. **Fonte**: os autores.

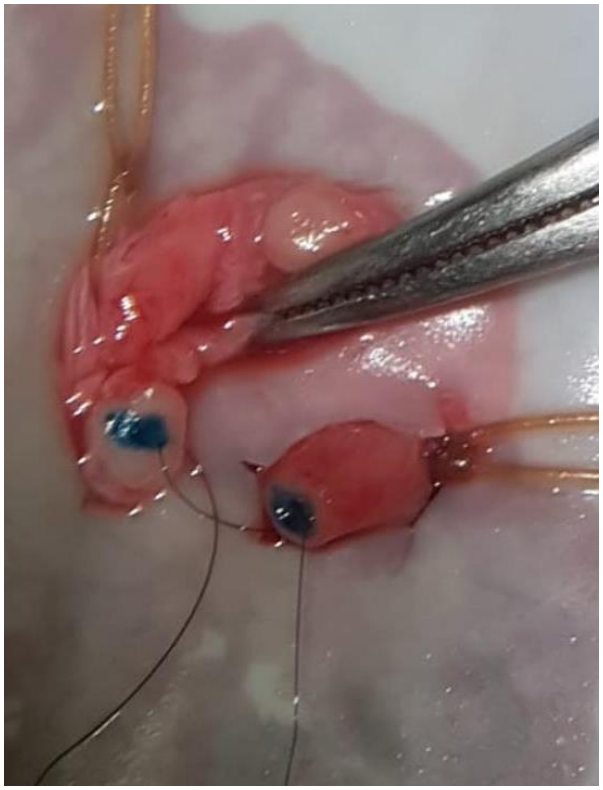

Figura 2. Imagem microscópica intraoperatória dos cotos do ducto deferente e início da anastomose em plano único com fio de náilon 8-0. Destacado em azul a luz proximal e distal do ducto deferente. **Fonte**: os autores.

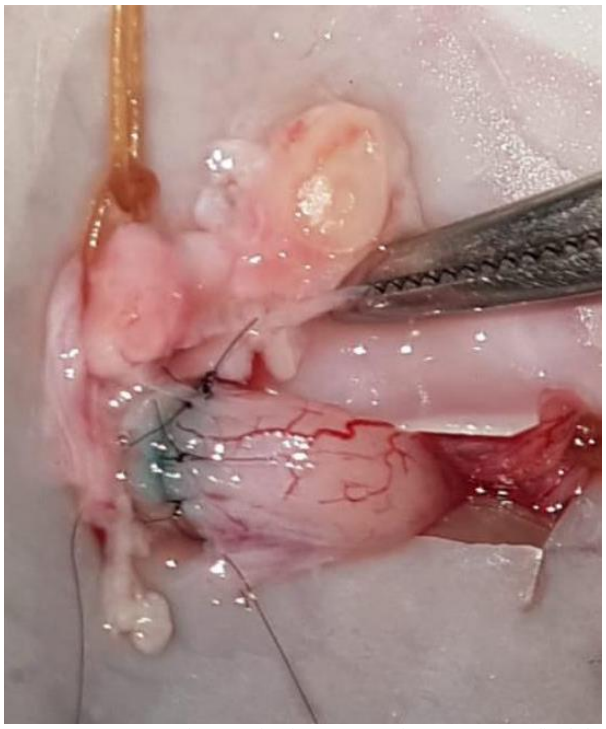

Figura 3. Imagem microscópica intraoperatória com aspecto final da anastomose do ducto deferente em plano único com fio de náilon 8-0
Fonte: os autores.

Cerca de 5 meses após a realização da vasovasostomia ocorreu a fertilização natural e a esposa apresentou uma gestação com feto único e sem intercorrências. O parto cesáreo foi realizado após 9 meses da gestação.

3. DISCUSSÃO

O seminoma pertence ao grupo dos tumores germinativos testiculares primordiais. É mais frequente entre a terceira e quarta décadas de vida e representa aproximadamente 50% dos tumores germinativos testiculares. O principal sintoma é o aumento progressivo e indolor do volume testicular, normalmente com a presença de nódulo ou endurecimento testicular[9,10].

Ultrassonografia escrotal com Doppler é o exame inicial de escolha. Para o estadiamento clínico, que utiliza a classificação TNM, a tomografia computadorizada de tórax, abdome e pelve tem papel importante junto com a dosagem dos marcadores séricos (HCG, AFP e DHL). A orquiectomia radical por via inguinal é o tratamento inicial padrão. Aproximadamente 80–85% dos pacientes são curados apenas com a orquiectomia. A recidiva tumoral ocorre no retroperitônio em aproximadamente 12–20% dos pacientes em cinco anos. A Taxa de cura é alcançada em mais de 99% dos casos com doença localizada, e em 95% dos pacientes com doença avançada de bom prognóstico[10,11].

Em 1971, Owen, um cirurgião radicado na Austrália e pioneiro da microcirurgia[12,13], desenvolveu uma técnica de vasovasostomia (VV) unilateral em duas camadas, utilizando de cinco a seis suturas mucosas de náilon 10-0 e de sete a treze suturas musculares de náilon 8-0, sobre um *stent* temporário de náilon 3-0. Mais tarde, a técnica cirúrgica foi aprimorada e simplificada pelo próprio doutor Owen em 1977[14]: foi introduzida a técnica de camada única, utilizando uma média de doze suturas de náilon 8-0 de espessura total, reforçadas por uma camada serosa interrompida. Essa foi a técnica empregada no presente relato de caso.

Na cirurgia de vasovasostomia (VV), a técnica microcirúrgica tem demonstrado consistentemente resultados superiores às técnicas macroscópicas e assistidas por lupa, com grandes estudos mostrando taxas de permeabilidade geral de aproximadamente 86% e taxas de gravidez de aproximadamente 52%[8]. Esses resultados demonstram a efetividade da reconstrução microcirúrgica, embora o restabelecimento da permeabilidade seminal e a obtenção de gravidez constituam desfechos distintos, influenciados por diferentes fatores clínicos e reprodutivos.

Embora o sucesso do procedimento nunca seja garantido, o resultado obtido no presente relato de caso é consistente com os resultados obtidos por Belker *et al.* (1991)[15], que, em seu Grupo de Estudo de Vasovasostomia, revisou os prontuários de 1.247 homens submetidos à vasovasostomia microcirúrgica pela primeira vez. Os autores verificaram que 86% apresentavam espermatozoides no ejaculado na análise seminal pós-operatória e uma taxa geral de gravidez de 52%[15].

Entretanto, quando a reversão da vasectomia é realizada em pacientes com testículo único, as particularidades anatômicas e funcionais tornam a abordagem cirúrgica ainda mais específica, uma vez que todo o potencial reprodutivo masculino passa a depender do testículo remanescente e da viabilidade da reconstrução unilateral das vias seminais. Davis *et al.* (2024)[8] estudaram retrospectivamente 237 homens submetidos à reversão microcirúrgica da vasectomia, entre 2010 e 2022. Dentre os participantes, 20 pacientes foram submetidos à reconstrução unilateral do ducto deferente, e dentre esses, 5 pacientes apresentavam testículo único. Esse achado demonstra que, embora pouco frequente, a reconstrução unilateral em pacientes com testículo único já foi contemplada em séries clínicas, oferecendo subsídios para a discussão da viabilidade desse tipo de abordagem.

A concordância entre o desfecho observado no presente caso e os resultados descritos na literatura reforça a adequação da abordagem microcirúrgica adotada. A realização de vasovasostomia unilateral à direita, em plano único, com utilização de microscópio cirúrgico, mostrou-se viável mesmo diante da condição anatômica particular do paciente, que apresentava apenas o testículo direito após orquiectomia radical esquerda. Dessa forma, o caso demonstra que a presença de testículo único não representa, por si só, impedimento à tentativa de restauração da continuidade do trato seminal por meio da vasovasostomia, desde que estejam presentes condições anatômicas e funcionais favoráveis à reconstrução.

Considerando os dados epidemiológicos apresentados na introdução deste estudo, o câncer de testículo representa aproximadamente 5% dos casos de câncer entre homens no Brasil[6], enquanto a prevalência da vasectomia na população masculina brasileira é significativamente menor[2]. A coexistência dessas duas condições no mesmo indivíduo constitui uma particularidade clínica que merece destaque, sobretudo quando considerada a necessidade de tratamento oncológico e suas implicações para a saúde reprodutiva. Entretanto, a singularidade deste relato não reside apenas na ocorrência simultânea dessas condições, mas também na sequência de acontecimentos e nas decisões terapêuticas que marcaram a trajetória do paciente.

A essas condições somam-se outros fatores igualmente relevantes e de difícil mensuração, como a preservação da função sexual após a orquiectomia radical, o desejo de replanejamento familiar, a decisão pela reversão da vasectomia e, sobretudo, o sucesso da intervenção cirúrgica de reversão da vasectomia.

4. CONCLUSÃO

O presente relato demonstra a viabilidade da reversão microcirúrgica da vasectomia por meio de vasovasostomia unilateral em paciente com testículo único, após orquiectomia radical contralateral para tratamento de seminoma.

O resultado obtido evidencia que a ausência de um dos testículos não constitui, isoladamente, impedimento à reconstrução das vias seminais, desde que existam condições anatômicas e funcionais favoráveis à realização do procedimento.

Além do êxito técnico, o caso ressalta a importância de considerar as mudanças nas perspectivas pessoais e familiares dos pacientes submetidos à vasectomia, especialmente quando associadas a antecedentes de tratamento oncológico. A abordagem individualizada e a adequada seleção da técnica microcirúrgica podem oferecer uma possibilidade de recuperação do potencial reprodutivo, contribuindo para a qualidade de vida e a realização de projetos familiares.

Embora os resultados de um relato de caso não permitam generalizações, a experiência apresentada acrescenta evidências à literatura sobre a reversão da vasectomia em pacientes com testículo único, destacando a possibilidade de sucesso dessa abordagem mesmo diante de condições anatômicas particularmente desafiadoras.

5. REFERÊNCIAS

[1]. Brasil. Lei nº 14.443, de 2 de setembro de 2022. Altera a Lei nº 9.263, de 12 de janeiro de 1996, para determinar prazo para oferecimento de métodos e técnicas contraceptivas e disciplinar condições para esterilização no âmbito do planejamento familiar. Diário Oficial da União. 2022 set 5;Seção 1:5. Disponível em: https://www2.camara.leg.br/legin/fed/lei/2022/lei-14443-2-setembro-2022-793189-publicacaooriginal-166038-pl.htm

[2]. Festin MPR. Overview of modern contraception. Best Pract Res Clin Obstet Gynaecol. 2020 Jul; 66:4-14. doi: 10.1016/j.bpobgyn.2020.03.004.

[3]. Duan H, Deng T, Chen Y, Zhao Z, Wen Y, Chen Y, Li X, Zeng G. Association between vasectomy and risk of testicular cancer: A systematic review and meta-analysis. PLoS One. 2018 Mar; 13(3):e0194606. doi: 10.1371/journal.pone.0194606.

[4]. Sung H, Ferlay J, Siegel RL, Laversanne M, Soerjomataram I, Jemal A, Bray F. Global Cancer Statistics 2020: GLOBOCAN Estimates of Incidence and Mortality Worldwide for 36 Cancers in 185 Countries. CA Cancer J Clin. 2021 May; 71(3):209-249. doi: 10.3322/caac.21660.

[5]. Mourão TC, Curado MP, Oliveira RAR, Santana TBM, Favaretto RL, Guimarães GC. Epidemiology of urological cancers in Brazil: trends in mortality rates over more than two decades. J Epidemiol Glob Health. 2022; 12(3):239-247. doi:10.1007/s44197-022-00042-8.

[6]. Instituto Nacional de Câncer (BR). Câncer de testículo [Internet]. Rio de Janeiro: INCA; 2022 [atualizado em 29 maio 2025; citado em 5 nov 2026]. Disponível em: https://www.gov.br/inca/pt-br/assuntos/cancer/tipos/testiculo

[7]. Schlegel PN, Clark JY, Coward RM, Hirshberg SJ, Honig S, Hsiao W, *et al*. Fertility Restoration After Vasectomy: AUA Guideline (2026) Part II. Journal of Urology [Internet]. 1 de março de 2026 [citado em 5 de novembro de 2026];215(3):250–5. Disponível em: https://doi.org/10.1097/JU.0000000000004862

[8]. Davis PG, Preece PD, Rees RW. Simplifying vasectomy reversal without compromising outcomes: a single-surgeon series. Transl Androl Urol. 2024 Jul 31; 13(7):1173-1179. doi: 10.21037/tau-23-604. Epub 2024 Jul 4.

[9]. Ruf CG, Isbarn H, Wagner W, Fisch M, Matthies C, Dieckmann KP. Changes in epidemiologic features of testicular germ cell cancer: age at diagnosis and relative frequency of seminoma are constantly and significantly increasing. Urol Oncol. 2014 Jan;32(1):33.e1-6. doi: 10.1016/j.urolonc.2012.12.002. Epub 2013 Feb 6. PMID: 23395239.

[10]. European Association of Urology. EAU Guidelines on Testicular Cancer [Internet]. Arnhem: EAU Guidelines Office; 2026 [citado 8 nov 2026]. Disponível em: https://uroweb.org/guidelines/testicular-cancer

[11]. Hamilton RJ, Canil C, Shrem NS, Kuhathaas K, Jiang MD, Chung P, North S, Czaykowski P, Hotte S, Winquist E, Kollmannsberger C, Aprikian A, Soulières D, Tyldesley S, So AI, Power N, Rendon RA, O'Malley M, Wood L. Canadian Urological Association consensus guideline: Management of testicular germ cell cancer. Can Urol Assoc J. 2022 Jun; 16(6):155-173. doi: 10.5489/cuaj.7945. Erratum in: Can Urol Assoc J. 2022 Sep; 16(9):E505. doi: 10.5489/cuaj.8098. PMID: 35623007; PMCID: PMC9245964.

[12]. Dickey RM, Pastuszak AW, Hakky TS, et al. The evolution of vasectomy reversal. Curr Urol Rep 2015; 16:40. 10.1007/s11934-015-0511-0

[13]. Owen ER. Microsurgical vasovasostomy: a reliable vasectomy reversal. Aust N Z J Surg 1977; 47:305-9. Doi: 10.1111/j.1445-2197.1977.tb04294.x

[14]. Owen E, Kapila H. Vasectomy reversal. Review of 475 microsurgical vasovasostomies. Med J Aust 1984; 140:398-400. Doi: 10.5694/j.1326-5377.1984.tb108097.x

[15]. Belker AM, Thomas AJ, Jr, Fuchs EF, et al. Resultados de 1.469 reversões de vasectomia microcirúrgicas pelo Grupo de Estudo de Vasovasostomia. J Urol 1991; 145:505-11. Doi: 10.1016/S0022-5347(17)38381-7