REABILITAÇÃO ESTÉTICA E FUNCIONAL APÓS TRAUMATISMO DENTOALVEOLAR MÚLTIPLO: RELATO DE CASO CLÍNICO

AESTHETIC AND FUNCTIONAL REHABILITATION AFTER MULTIPLE DENTOALVEOLAR INJURIES: A CASE REPORT

ARYANE BEATRIZ APOLLO **MARTINS**[1], LUAN CARLOS GOMES **TEIXEIRA**[2*], LUCAS PEIXOTO DA **SILVA**[3]

1.Acadêmica do curso de Odontologia das Faculdades Integradas da América do Sul. **2.** Professor Mestre da disciplina de Endodontia do curso de Odontologia das Faculdades Integradas da América do Sul. **3.** Mestre em Odontologia; proprietário da Peixoto Odontologia, Caldas Novas, Goiás, Brasil.

* Avenida Castelo Branco, 22, São José, Pires do Rio, Goiás, Brasil. CEP: 75200-000. luangomes94@hotmail.com

Recebido em 15/10/2026. **Aceito** para publicação em 06/11/2026

RESUMO

Os traumatismos dentoalveolares comumente acometem os dentes anteriores de pacientes jovens. Podendo comprometer a integridade dos tecidos dentários e de suporte, ocasionando alterações funcionais e estéticas. O manejo adequado desses traumatismos depende de uma avaliação clínica e radiográfica criteriosa, bem como da adoção de uma conduta terapêutica individualizada. O presente estudo tem como objetivo relatar um caso clínico de traumatismos dentários múltiplos que demandaram reabilitação funcional e estética. Uma paciente de 22 anos apresentou episódio de síncope, resultando em luxação lateral dos dentes 11 e 21 e luxação intrusiva do dente 22. No atendimento de emergência, os elementos dentários foram reposicionados e submetidos à contenção semirrígida durante 20 dias. Durante o acompanhamento, foi necessário realizar tratamento endodôntico, seguido de reabilitação estética com facetas de dissilicato de lítio. A abordagem multidisciplinar e a elaboração de uma estratégia individualizada de reabilitação possibilitaram um resultado clínico satisfatório.

PALAVRAS-CHAVE: Traumatismos dentários; endodontia; reabilitação bucal; facetas dentárias.

ABSTRACT

Dentoalveolar traumas constitute an important clinical condition and may compromise the integrity of dental and supporting tissues, causing functional and aesthetic changes. The appropriate management of these traumas depends on a careful clinical and radiographic evaluation, as well as the adoption of an individualized therapeutic approach. The present study aims to report a clinical case of multiple dental traumas that required functional and aesthetic rehabilitation. A 22-year-old female patient experienced an episode of syncope, resulting in lateral luxation of teeth 11 and 21 and intrusive luxation of tooth 22. During emergency care, the affected teeth were repositioned and subjected to semi-rigid splinting for 20 days. During follow-up, endodontic treatment was required, followed by aesthetic rehabilitation with lithium disilicate veneers. A multidisciplinary approach and the development of an individualized rehabilitation strategy resulted in a satisfactory clinical outcome.

KEYWORDS: Dental injuries; endodontics; mouth rehabilitation; dental veneers.

1. INTRODUÇÃO

De acordo com Romeo *et al.* (2022)[1], as mulheres correspondem a aproximadamente 20% dos pacientes acometidos por trauma maxilofacial. Entre as principais causas desses traumatismos, destacam-se as quedas, especialmente entre indivíduos de 20 a 39 anos, os acidentes de trânsito e as agressões. As lesões dentárias traumáticas ocorrem quando uma força é aplicada de maneira repentina sobre os dentes e seus tecidos de suporte, podendo provocar fraturas, deslocamentos e danos aos tecidos adjacentes[2]. O traumatismo dentário pode desencadear diferentes consequências clínicas, incluindo alterações endodônticas, reabsorções dentárias externas e internas, necrose pulpar, anquilose e alterações na coloração dos dentes[3].

O período de utilização da contenção deve ser estabelecido de acordo com o processo de cicatrização das estruturas envolvidas[4]. O raciocínio clínico e a capacidade de avaliação durante o atendimento inicial constituem fatores relevantes para o sucesso do tratamento do trauma dentário. A avaliação clínica e radiográfica inicial é fundamental para identificar a natureza e a extensão da lesão, estabelecer o plano terapêutico adequado e determinar o prognóstico[5]. As informações obtidas por meio da avaliação dos tecidos dentários e das estruturas adjacentes também contribuem para a definição da conduta clínica e do acompanhamento dos dentes traumatizados[6]. Para a avaliação das condições pulpares e periapicais, exames de percussão, palpação e análise da mobilidade dentária podem ser utilizados como recursos auxiliares[3]. Este estudo tem como objetivo relatar um caso clínico de traumatismo dentoalveolar múltiplo, envolvendo luxação lateral e intrusiva, com posterior reabilitação funcional e estética por meio de facetas de dissilicato de lítio.

2. CASO CLÍNICO

Paciente do sexo feminino, com 22 anos de idade, apresentou episódio de síncope após se levantar, logo

após amamentar, ocasionando uma queda e consequente traumatismo dentoalveolar múltiplo. Após o episódio, a paciente relatou mobilidade nos dentes superiores e procurou atendimento odontológico de emergência. Ao exame clínico, foram identificadas fraturas coronárias nos incisivos superiores associadas à luxação lateral dos dentes 11 e 21 e à luxação intrusiva do dente 22.

O diagnóstico e o planejamento terapêutico foram estabelecidos a partir dos exames clínico e radiográfico. Ao exame clínico, foram observadas mobilidade dentária de grau 2 nos dentes 11 e 21, além de resposta positiva ao teste de sensibilidade pulpar com Endo-Ice. No exame radiográfico, verificou-se alargamento do espaço periodontal, achado descrito na literatura como compatível com a luxação lateral. O dente 22, por apresentar luxação intrusiva, não apresentava mobilidade clínica antes do reposicionamento.

Inicialmente, os elementos dentários afetados foram reposicionados e submetidos à contenção semirrígida com fio ortodôntico durante 20 dias. Após o período de contenção, durante o acompanhamento clínico, o dente 22 apresentou resposta negativa ao teste de sensibilidade pulpar ao frio com Endo-Ice e ao teste de percussão, evoluindo posteriormente para necrose pulpar, o que determinou a necessidade de tratamento endodôntico.

O preparo químico-mecânico do canal radicular foi realizado com sistema rotatório (MK Life), utilizando hipoclorito de sódio a 2,5%, EDTA a 17% e soro fisiológico como soluções irrigadoras auxiliares. Posteriormente, o canal foi obturado com cimento Sealer Plus.

Na sequência, a paciente foi submetida a clareamento dental misto, associando peróxido de hidrogênio a 35%, realizado em consultório, ao clareamento caseiro supervisionado com peróxido de hidrogênio a 7,5%, aplicado durante uma hora por dia, pelo período de sete dias. Para a reabilitação estética e funcional, foram confeccionadas facetas de dissilicato de lítio (E.max), após a realização de moldagem com silicone de condensação (Vigodent).

Atualmente, a paciente permanece em acompanhamento clínico supervisionado há 1 ano e 11 meses, encontrando-se assintomática e apresentando estabilidade funcional e estética adequada.

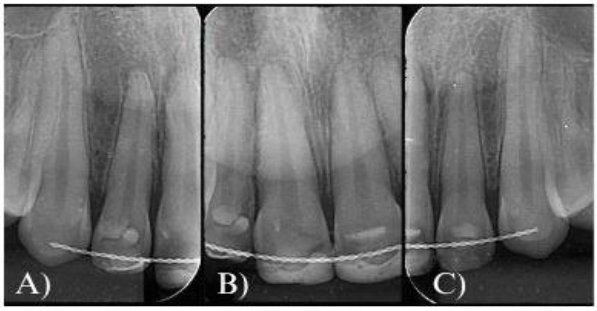

Figura 1. Avaliação radiográfica dos elementos dentários traumatizados após reposicionamento e instalação da contenção semirrígida. (A) Região anterior superior direita; (B) região anterior superior; (C) região anterior superior esquerda.

3. DISCUSSÃO

O traumatismo dentoalveolar envolvendo a região anterior apresenta importantes repercussões funcionais e estéticas e pode estar relacionado a situações como quedas, acidentes automobilísticos e episódios de perda de consciência, incluindo a síncope. De acordo com Sanabe *et al.* (2009)[7], a rapidez e a qualidade do raciocínio clínico durante o atendimento de emergência são fundamentais, uma vez que podem influenciar o prognóstico dos elementos dentários envolvidos. As luxações intrusivas apresentam maior risco de alterações pulpares, especialmente necrose, em decorrência da obstrução do feixe vásculo-nervoso. Essa condição é compatível com a evolução observada no dente 22, que posteriormente necessitou de tratamento endodôntico.

As recomendações *da International Association of Dental Traumatology* (IADT) indicam o reposicionamento imediato dos dentes luxados, associado à contenção semirrígida, como forma de promover a estabilização dos elementos traumatizados e favorecer o reparo dos tecidos periodontais, mantendo condições para a mobilidade fisiológica. No presente caso, os dentes acometidos permaneceram sob contenção semirrígida durante 20 dias, período adotado para proporcionar estabilização durante a fase inicial de reparo periodontal, conforme a conduta clínica recomendada para esse tipo de traumatismo[8].

Após a confirmação da necrose pulpar, foi iniciado o tratamento endodôntico, empregando-se um protocolo de preparo químico-mecânico com hipoclorito de sódio e EDTA. Posteriormente, foi realizada a obturação do canal radicular com cimento à base de resina epóxi, buscando proporcionar adequada vedação e contribuir para o alcance dos objetivos terapêuticos.

No processo de reabilitação estética, a combinação do clareamento dental com a utilização de facetas cerâmicas confeccionadas em dissilicato de lítio mostrou-se uma abordagem conservadora e eficiente. A realização prévia do clareamento contribuiu para uma melhor harmonização da cor, enquanto as facetas apresentaram estabilidade tanto mecânica quanto estética. A escolha das facetas de dissilicato de lítio E.max foi fundamentada em suas propriedades ópticas e mecânicas, proporcionando resultado estético e funcional satisfatório[9]. Estudos sobre cerâmicas odontológicas apontaram o dissilicato de lítio entre os materiais mais indicados para facetas em dentes anteriores, devido às suas propriedades mecânicas e estéticas[10]. A proservação clínica realizada durante 1 ano e 11 meses, sem ocorrência de sintomas e com manutenção da estabilidade funcional e estética, demonstrou evolução favorável após a abordagem multidisciplinar. O acompanhamento clínico periódico é importante nos casos de trauma dentário, considerando a possibilidade de manifestações tardias e a necessidade de avaliar a resposta dos tecidos envolvidos a longo prazo. Nesse sentido, Omena *et al.* (2020)[11] relataram um caso de trauma dentário grave

em dente permanente jovem tratado por meio de reposicionamento e contenção, seguido de acompanhamento clínico e radiográfico, com evolução funcional e estética satisfatória. Os achados do presente caso apresentam evolução semelhante, uma vez que, após o período de acompanhamento, não foram observados sintomas ou alterações que comprometessem a estabilidade funcional e estética dos elementos tratados. A literatura também demonstra a importância do reposicionamento adequado nos casos de luxação lateral, associado ao acompanhamento clínico e radiográfico dos dentes traumatizados[12].

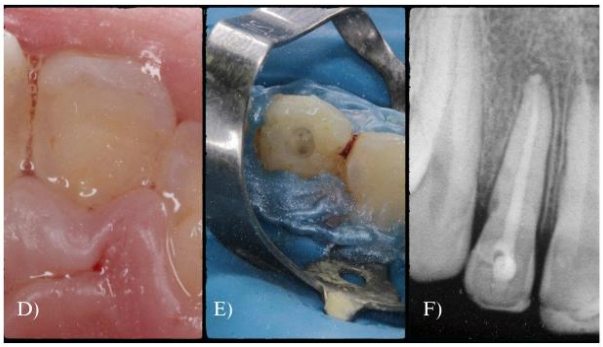

Figura 2. Etapas do tratamento endodôntico. (D) Aspecto clínico do elemento dentário; (E) procedimento endodôntico sob isolamento absoluto; (F) aspecto radiográfico após a obturação do canal radicular.



Figura 3. Resultado da reabilitação estética. (G) Aspecto clínico inicial; (H) resultado estético do sorriso.

4. CONCLUSÃO

O manejo adequado dos traumatismos dentoalveolares é fundamental para a recuperação funcional e estética dos elementos dentários envolvidos. No caso apresentado, a abordagem multidisciplinar, que incluiu o reposicionamento dos elementos dentários, a contenção, o tratamento endodôntico e a posterior reabilitação estética, proporcionou resultado clínico satisfatório, com recuperação funcional e estética da paciente. Ressalta-se, ainda, a importância do acompanhamento clínico em longo prazo, uma vez que complicações decorrentes do traumatismo, como a necrose pulpar, podem se manifestar posteriormente e demandar intervenções adicionais.

A paciente autorizou a utilização e a publicação das informações clínicas e das imagens relacionadas ao caso, mediante assinatura do Termo de Consentimento Livre e Esclarecido (TCLE). A documentação correspondente encontra-se sob guarda da clínica responsável pelo atendimento.

5. REFERÊNCIAS

[1]. Romeo I, Sobrero F, Roccia F, *et al.* A multicentric, prospective study on oral and maxillofacial trauma in the female population around the world. Dent Traumatol 2022; 38(3):196-205. doi:10.1111/edt.12750.

[2]. Tolentino LS, Camarini ET, Tolentino ES, *et al.* Traumatismo dentoalveolar: análise dos casos atendidos no serviço de residência em cirurgia e traumatologia bucomaxilofacial da Universidade Estadual de Maringá no período de 2004 a 2006. Rev Odontol UNESP 2008; 37(1):53-57.

[3]. Morello J, Ribeiro FC, Roldi A, *et al.* Sequelas subsequentes aos traumatismos dentários com envolvimento endodôntico. Rev Bras Pesqui Saúde 2011; 13(2):68-73.

[4]. Oliveira FAM, Oliveira MG, Orso VA, *et al.* Traumatismo dentoalveolar: revisão de literatura. Rev Cir Traumatol Buco-Maxilo-Fac 2004; 4(1):15-21.

[5]. Alves IS, Vendramini DFV, Leite CC, *et al.* Dental findings on face and neck imaging. Radiol Bras 2021; 54(2):107-14. doi:10.1590/0100-3984.2019.0104.

[6]. Andreasen JO, Lauridsen E, Gerds TA, et al. Dental Trauma Guide: a source of evidence-based treatment guidelines for dental trauma. Dent Traumatol 2012; 28(2):142-7. doi:10.1111/j.1600-9657.2011.01059.x.

[7]. Sanabe ME, Cavalcante LB, Coldebella CR, *et al.* Urgências em traumatismos dentários: classificação, características e procedimentos. Rev Paul Pediatr 2009; 27(4):447-51. doi:10.1590/S0103-05822009000400015.

[8]. Bourguignon C, Cohenca N, Lauridsen E, *et al.* International Association of Dental Traumatology guidelines for the management of traumatic dental injuries: 1. Fractures and luxations. Dent Traumatol 2020; 36(4):314-30. doi:10.1111/edt.12578.

[9]. Soares PV, Zeola LF, Souza PG, *et al.* Reabilitação estética do sorriso com facetas cerâmicas reforçadas por dissilicato de lítio. Rev Odontol Bras Central 2012; 21(58):538-43.

[10]. Martins LM, Lorenzoni FC, Farias BC, *et al.* Comportamento biomecânico das cerâmicas odontológicas: revisão. Cerâmica 2010; 56(338):148-55. doi:10.1590/S0366-69132010000200009.

[11]. Omena ALCS, Ferreira IA, Ramagem CL, *et al.* Severe trauma in young permanent tooth: a case report. RGO Rev Gaúch Odontol 2020; 68:e20200007. doi:10.1590/1981-86372020000073667.

[12]. Soares PBF, Vilela ABF, Moura CCG, *et al.* Lateral luxation of incisor: a case report of using a new cone-beam computed tomography software and reposition guideline. Braz Dent J 2020; 31(3):337-43. doi:10.1590/0103-6440202003069.