RESTAURAÇÕES ESTÉTICAS ANTERIORES COM RESINAS COMPOSTAS PELA TÉCNICA DA ESTRATIFICAÇÃO: RELATO DE CASO

AESTHETIC ANTERIOR RESTORATIONS WITH COMPOSITE RESINS USING THE LAYERING TECHNIQUE: A CASE REPORT

ISABELA LEMOS **ANDRADE**[1], RÔMULO DIAS **JESUÍNO**[2], ALLYNE JORCELINO DALOIA DE **CARVALHO**[3*]

1. Acadêmica do Curso de Odontologia, Faculdades Integradas da América do Sul – INTEGRA, Caldas Novas, GO; **2.** Professor Mestre, Curso de Odontologia, Faculdade UNA Catalão, Catalão, GO; **3**. Professora Doutora, Curso de Odontologia, Faculdades Integradas da América do Sul – INTEGRA, Caldas Novas, GO

* Curso de Odontologia, Faculdades Integradas da América do Sul – INTEGRA, Rua Presidente Geisel, quadra 180, Lotes 01 e 02, St. Lagoa Quente, Caldas Novas, GO, CEP 75692-532. allyne.dcarvalho@gmail.com

Recebido em 04/10/2026. **Aceito** para publicação em 28/10/2026

RESUMO

A estética do sorriso apresenta importância na autoestima e na qualidade de vida dos indivíduos. Restaurações anteriores em resina composta constituem uma alternativa para a reabilitação estética. O presente trabalho teve como objetivo relatar um caso clínico de reabilitação estética anterior utilizando resinas compostas nanohíbridas, destacando os resultados estéticos e funcionais obtidos por meio de uma abordagem conservadora. Paciente do sexo feminino, 29 anos, compareceu à clínica escola da faculdade INTEGRA com queixa de insatisfação estética em relação ao sorriso. Ao exame clínico, foi observada agenesia bilateral dos incisivos laterais superiores e presença de restaurações anteriores insatisfatórias. O tratamento consistiu na substituição das restaurações existentes, associada à reanatomização dos caninos em incisivos laterais e dos primeiros pré-molares em caninos, utilizando diferentes resinas compostas pela técnica de estratificação, seguida de acabamento e polimento. Ao final, foi obtido resultado estético e funcional satisfatório, com melhora da harmonia do sorriso e preservação da estrutura dental. Concluiu-se que as facetas diretas em resina composta constituíram uma alternativa viável, conservadora e acessível para a reabilitação estética anterior no caso apresentado.

PALAVRAS-CHAVE: Anodontia; Estética Dentária; Resinas Compostas

ABSTRACT

Smile aesthetics play an important role in individuals' self-esteem and quality of life. Anterior composite resin restorations represent a treatment alternative for aesthetic rehabilitation. This study aimed to report a clinical case of anterior aesthetic rehabilitation using nanohybrid composite resins, highlighting the aesthetic and functional outcomes achieved through a conservative approach. A 29-year-old female patient presented to the teaching clinic of INTEGRA College with dissatisfaction regarding her smile aesthetics. Clinical examination revealed bilateral agenesis of the maxillary lateral incisors and unsatisfactory existing anterior restorations. Treatment consisted of replacing the existing restorations and reshaping the canines to resemble lateral incisors and the first premolars to resemble canines. Different composite resins were used with the layering technique, followed by finishing and polishing procedures. A satisfactory aesthetic and functional outcome was achieved, with improved smile harmony and preservation of dental structure. It was concluded that direct composite resin veneers represented a viable, conservative, and affordable alternative for anterior aesthetic rehabilitation in the reported case.

KEYWORDS: Anodontia; Dental Esthetics; Composite Resin

1. INTRODUÇÃO

A estética dental tem forte impacto na construção da autoestima, identidade e qualidade de vida dos indivíduos[1]. O modo como o paciente avalia seus dentes é influenciado por diversos fatores que compõem o conceito de estética do sorriso, como cor, posição e simetria, especialmente na região anterior superior[2]. A escolha do material restaurador, seja resina composta ou cerâmica, deve considerar as condições clínicas e financeiras do paciente, além da habilidade e técnica do profissional[3].

As restaurações indiretas com cerâmicas são opções de tratamento para dentes anteriores em razão da sua estética, estabilidade de cor e biocompatibilidade[4,5]. A composição das cerâmicas consiste em uma matriz vítrea associada a fases cristalinas, como o feldspato e o dissilicato de lítio, além da zircônia, responsável pela alta resistência mecânica e propriedades ópticas semelhantes ao esmalte[6]. A técnica restauradora indireta envolve etapas clínicas e laboratoriais, incluindo preparo dos dentes, moldagem convencional ou escaneamento digital, confecção indireta da peça e cimentação adesiva, o que contribui para sua previsibilidade clínica[7]. Apesar de suas vantagens, as cerâmicas apresentam limitações como custo elevado,

necessidade de maior desgaste de estrutura dental sadia[4] e dificuldade de reparo em casos de fratura[8].

Com o avanço das resinas compostas, seu uso tem crescido para restaurações estéticas, proporcionando ótimos resultados clínicos, estéticos e funcionais[3]. As resinas compostas são constituídas por uma matriz orgânica e partículas de carga inorgânica, sendo classificadas conforme o tamanho e a distribuição dessas partículas em macro, micro e nano-particuladas, híbridas, micro- e nano-híbridas[9]. As resinas compostas nano-híbridas apresentam elevada lisura superficial e excelentes propriedades mecânicas e estéticas, sendo indicadas para restaurações anteriores por reproduzirem com fidelidade a cor, a textura e a translucidez do dente natural[9]. No entanto, fatores relacionados ao paciente como dieta, higiene bucal, hábitos parafuncionais e condições oclusais[10], podem influenciar a estabilidade óptica das restaurações ao longo do tempo[11].

Diante disso, o presente trabalho tem como objetivo relatar um caso clínico de reabilitação estética anterior utilizando resinas compostas nano-híbridas, destacando os resultados estéticos e funcionais obtidos com uma abordagem restauradora conservadora.

2. CASO CLÍNICO

Paciente do sexo feminino, 29 anos, compareceu à clínica odontológica da Faculdade INTEGRA (Caldas Novas - GO) com queixa de insatisfação em relação ao seu sorriso. Durante o exame clínico, foi observada a presença de agenesia dos dentes laterais superiores (12 e 22) e restaurações em resina composta insatisfatórias nos dentes 13 a 23. Após a realização da anamnese e dos exames intra e extraoral, foi indicada a substituição das restaurações existentes, associada à reanatomização dos caninos em dentes laterais e dos pré-molares em caninos. Inicialmente, foram realizadas fotografias intra e extraorais para documentação do caso (Figura 1). A paciente já havia realizado sessões de clareamento dental. Em seguida, foi feita a seleção de cor dos substratos.



Figura 1. Fotografias iniciais do sorriso da paciente (A-D).

Em seguida, foi realizado o JIG de Lúcia com resina acrílica (Prolay, Pirassununga, Brasil), para avaliação da dimensão de oclusão da paciente. Foram realizadas restaurações provisórias com resina composta Forma (Ultradent Products, Inc., South Jordan, Estados Unidos) nos pré-molares e molares inferiores, com o objetivo de promover o levantamento oclusal provisório e proporcionar espaço interoclusal adequado para a execução das restaurações anteriores (Figura 2).

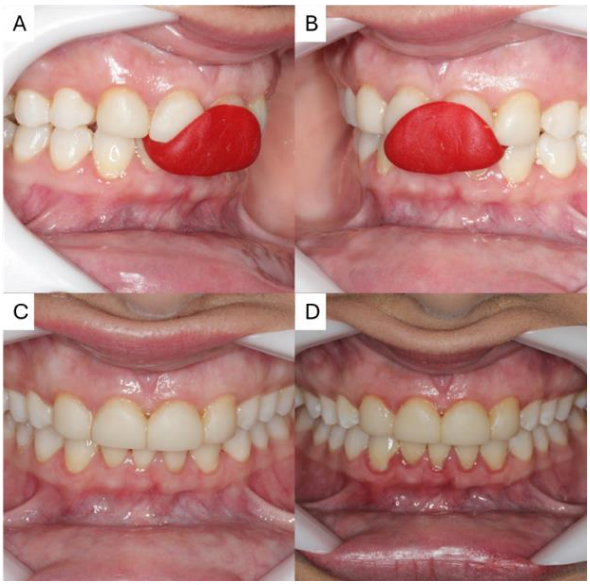

Figura 2. JIG em posição (A-B); Antes (C) e após as restaurações provisórias posteriores.

Em seguida, foi realizado o escaneamento intraoral para planejamento do caso. O arquivo foi encaminhado ao laboratório de prótese para a realização do enceramento diagnóstico e impressão do modelo 3D. Foi solicitado que os dentes fossem planejados no software Exocad (Exocad GmbH, Darmstadt, Alemanha), considerando a possibilidade de desgaste e redução do volume vestibular decorrentes do excesso de resina presente nas restaurações atuais.

Após o recebimento do modelo 3D, as guias foram confeccionadas em silicone de condensação pesado (Yller, Pelotas, Brasil) e, posteriormente, foi realizado o mock-up com resina bisacrílica Primmaart (FGM, Joinville, Brasil). O procedimento teve como objetivo permitir que a paciente visualizasse previamente o formato e a proporção dos dentes planejados, possibilitando também a identificação de possíveis alterações antes da execução definitiva das restaurações (Figura 3).

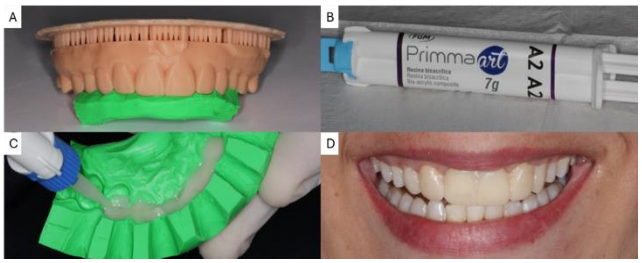

Figura 3. Guia palatina confeccionada em silicone (A); Resina bisacrílica utilizada (B); Confecção do mock-up (C); mock-up em posição (D).

A paciente aprovou a proporção dos dentes e, na

consulta seguinte, foi realizado o preparo para a confecção das novas facetas, abrangendo a região dos dentes 14 ao 24, considerando a ausência dos dentes 12 e 22 por agenesia e a reanatomização dos caninos em laterais e dos pré-molares em caninos.

De caráter provisório, foi realizado desgaste vestibular das restaurações antigas nos dentes 11, 21, 13 e 23 com broca diamantada e, em seguida, com brocas multilaminadas, com o objetivo de remover o excesso de resina e preservar ao máximo o tecido dentário. As restaurações anteriores apresentavam má adaptação, o que estava associado à presença de inflamação gengival na região. Após desgaste, foi acrescentado resina composta transitória da Forma (Ultradent Products Inc., South Jordan, EUA) na borda incisal e face vestibular do dente 11 para fornecer melhor estética para a paciente, uma vez que as facetas só seriam confeccionadas na próxima semana (Figura 4).

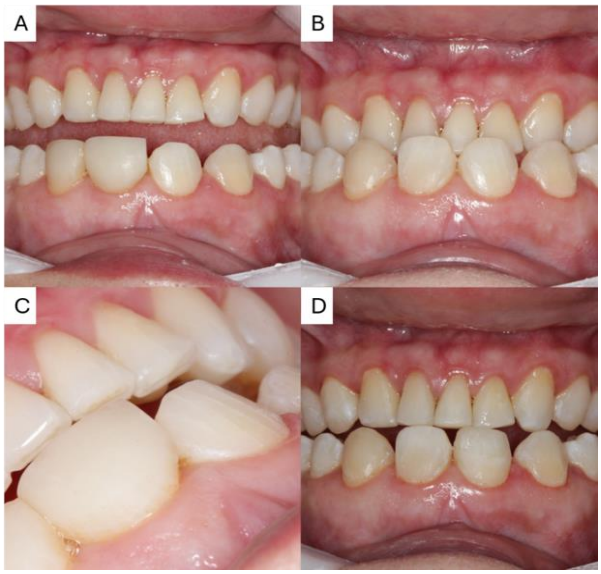

Figura 4. Desgaste da resina composta antiga (A-C); Resina transitória (D).

Previamente à confecção das restaurações em resina composta, foi realizada profilaxia com pedra-pomes (Villevie, Joinville, Brasil) e escova de Robinson (Preven, Guapirama, Brasil), seguida de anestesia infiltrativa na região onde os grampos foram colocados. Posteriormente, foi realizado isolamento absoluto modificado, utilizando grampos (Golgran, São Caetano do Sul, Brasil) nos dentes 16 e 26 e lençol de borracha (MK Life, Porto Alegre, Brasil).

Após o isolamento absoluto, realizou-se o condicionamento da superfície dentária com ácido fosfórico a 37% (Angelus, Londrina, Brasil) em esmalte por 30 segundos, seguido de lavagem com água pelo mesmo período e secagem. Em seguida, foi aplicado o sistema adesivo Ambar Universal (FGM, Joinville, Brasil) em duas camadas, com esfregaço ativo utilizando microbrush, sendo aplicada a primeira camada, realizado um leve jato de ar e, posteriormente, a segunda camada. A fotopolimerização foi realizada durante 20 segundos por dente com o fotopolimerizador Emitter Now (Schuster, Santa Maria, Brasil) (Figura 5).

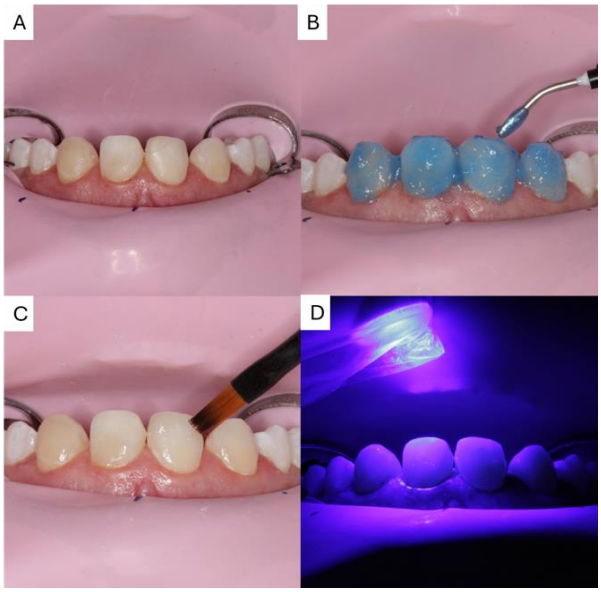

Figura 5: Isolamento absoluto modificado (A); Aplicação do ácido fosfórico (B); Aplicação do adesivo (C); Fotopolimerização (D).

Para a confecção da camada palatina, utilizou-se a guia de silicone previamente confeccionada, que auxiliou na reprodução da anatomia planejada. Foi utilizada a resina composta Filtek Z350 (Solventum, Saint Paul, EUA), na cor translúcida, nos dentes 11, 21, 13 e 23, previamente à estratificação das demais camadas. Em seguida, foi realizada a camada interproximal com a mesma resina, com auxílio de tira de poliéster (Preven, Guapirama, Brasil).

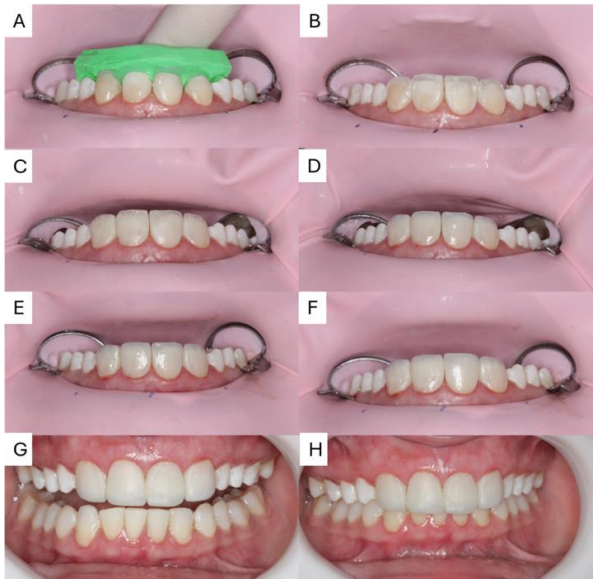

Figura 6. Sequência de confecção das facetas: guia palatina em posição (A); confecção da camada palatina e faces proximais (B-C); aplicação da camada de dentina e confecção dos mamelos (D), camada de efeito (E); aplicação da camada de esmalte (F); aspecto final imediato das restaurações sem acabamento e polimento (G-H).

A estratificação prosseguiu com a confecção da camada de dentina com a resina composta Forma (Ultradent Products Inc., South Jordan, EUA), na cor A1D, realizando a reprodução dos mamelos. Para a caracterização e obtenção de efeitos ópticos, foram

utilizados pigmentos (Epic; Biodinâmica, Ibiporã, Brasil), nas cores branca e azul. Por fim, foi confeccionada a camada de esmalte vestibular utilizando a resina composta Palfique LX5, na cor WE (Tokuyama, Tokyo, Japão) (Figura 6). Cada camada de resina composta foi fotopolimerizada durante 20 segundos.No mesmo atendimento, foram finalizadas as restaurações dos dentes 11, 21, 13 e 23. Posteriormente, foi agendada uma nova consulta para a confecção das restaurações nos dentes 14 e 24, que seriam reanatomizados em formato de caninos. Nesses dentes, foi utilizada a estratificação com a resina composta Forma na cor A1D para a camada de dentina, e a resina Palfique LX5, na cor WE, para a camada de esmalte vestibular.

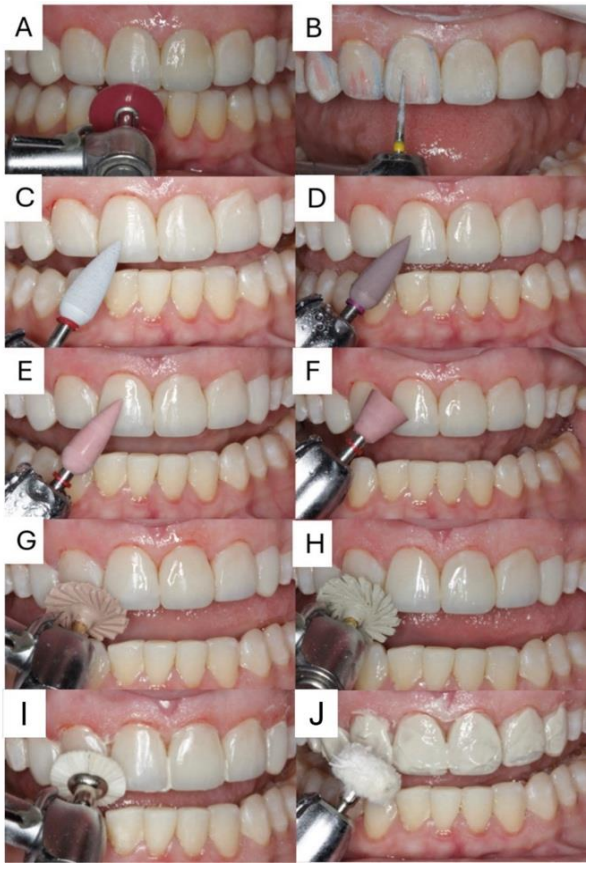

Figura 7: Sequência de acabamento e polimento: disco de lixa de alta granulação (A); ponta diamantada 2200FF (B); sequência de polimento com borrachas da DHPro, da maior para a menor granulação (C-H); escova pelo de cabra (I); escova de feltro com pasta de polimento (J).

Nas etapas de acabamento e polimento da região vestibular, foram utilizadas pontas diamantadas finas (F) e extrafinas (FF) para a marcação das zonas de sombra e dos sulcos, seguidas do disco de lixa de alta granulação (Praxis; TDV Dental Ltda, Pomerode, Brasil).

Para o polimento, seguiu-se a sequência de borrachas abrasivas BUN101MG, BUN101FRO e BUN101XF (DHPro, Paranaguá, Brasil), realizando-se o enxágue da restauração e a troca da borracha a cada etapa. Na sequência, foi utilizada a borracha BUN122X (DHPro, Paranaguá, Brasil), seguindo a sequência recomendada. Posteriormente, o polimento foi realizado com borrachas em formato espiral (DHPro, Paranaguá, Brasil) da maior para a menor granulação.

Na etapa final, foi utilizado disco de pelo de cabra (DHPro, Paranaguá, Brasil) e escova de feltro (DHPro, Paranaguá, Brasil) associado à pasta de polimento (Diamond Excel, FGM, Brasil) para proporcionar o brilho final das restaurações (Figura 7).

O aspecto final é apresentado na Figura 8. A Figura 9 apresenta os aspectos inicial e final do sorriso.



Figura 8. Aspecto final intraoraL (A-B).



Figura 9. Aspecto inicial (A) e final (B) do sorriso.

3. DISCUSSÃO

O presente caso clínico alcançou resultado estético e funcional satisfatório por meio da utilização de facetas diretas em resina composta, possibilitando uma reabilitação estética conservadora. Dentre as principais vantagens do uso de facetas em resina composta, tem-se a preservação da estrutura dental, por necessitarem de pouco ou nenhum preparo dental, além de realização prática e acessível[12]. Restaurações anteriores em resina composta apresentam bom desempenho clínico, porém, sua longevidade pode variar de acordo com diferentes fatores que estão relacionados ao material, à técnica e às condições clínicas[3].

A agenesia dentária é caracterizada pela ausência de um ou mais dentes, decorrente de uma alteração no desenvolvimento dentário[13]. Na dentição permanente, os incisivos laterais superiores são os dentes mais frequentemente afetados pela agenesia, podendo ocorrer de forma unilateral ou bilateral[14].

No presente caso, foi observada agenesia bilateral dos incisivos laterais superiores (12 e 22), condição que influenciou diretamente o planejamento restaurador, com a reanatomização dos caninos em incisivos laterais e dos primeiros pré-molares em caninos.

No presente caso clínico, foram utilizadas as resinas compostas Filtek Z350 para a camada palatina, Forma para a camada de dentina e Palfique LX5 para a camada de esmalte vestibular. As resinas compostas são constituídas por uma matriz orgânica e partículas inorgânicas; os compósitos nanohíbridos contêm partículas inorgânicas dispersas na matriz resinosa, resultando em uma superfície mais polida, menor contração de polimerização, maior estabilidade de cor e melhores propriedades estéticas[15].

A resina composta Filtek Z350 é um nanocompósito com tecnologia de nanocarga, constituído por partículas nanométricas (*nanofillers*) com tamanho médio de aproximadamente 20 nm e nanoaglomerados (*nanoclusters*) com dimensões entre 0,6 e 1,4 µm. Sua matriz orgânica é composta por monômeros Bis-GMA, TEGDMA, UDMA e Bis-EMA, e a matriz inorgânica apresenta nanopartículas de sílica e nanoaglomerados de sílica e zircônia[16]. Tais características contribuem para a maior resistência mecânica e resistência ao desgaste do material.

A resina composta Forma consiste em um compósito nanohíbrido com zircônia, com tamanho médio de partículas de 0,7 µm, cuja matriz orgânica é composta por monômeros Bis-GMA, Bis-EMA, TEGDMA, BHT, PEGDMA e UDMA[17]. Sua composição também apresenta silício, bário, alumínio e itérbio que, associados à matriz resinosa, desempenham papel importante nas propriedades físico-mecânicas do material, como resistência flexural e módulo de elasticidade adequados[17].

A resina composta Palfique LX5 apresenta características que favorecem seu uso em restaurações estéticas anteriores. Sua composição, associada à presença de partículas de carga à base de sílica e zircônia, contribui para suas propriedades mecânicas e ópticas[18]. Esta resina possui partículas de carga à base de sílica e dióxido de zircônio, que representam 71% de seu volume e possuem dimensões entre 0,1 e 0,3 µm, que proporcionam menor contração de polimerização e boa resistência ao desgaste, sem comprometer a obtenção de adequada lisura e brilho superficial[19]. Neste contexto, estudos demonstram que a Palfique LX5 apresenta redução da rugosidade superficial após diferentes protocolos de acabamento e polimento, favorecendo a obtenção de uma superfície lisa[19,20].

Segundo Soares, a longevidade clínica de facetas em resina composta pode estar relacionada às características da superfície da restauração[21]. Crins et al. destacam que a manutenção de uma superfície lisa e bem polida é importante para reduzir a retenção de biofilme e a possibilidade de alterações de cor, contribuindo para a conservação estética da restauração ao longo do tempo[22].

De acordo com Carrijo et al., restaurações em resina composta realizadas em incisivos centrais superiores podem apresentar falhas decorrentes de fatores mecânicos, como traumas e hábitos parafuncionais, incluindo bruxismo, apertamento dental e onicofagia, os quais podem levar à necessidade de reparo ou substituição das restaurações[23]. Neste contexto, alterações oclusais podem aumentar a concentração de tensões sobre as restaurações anteriores, comprometendo seu desempenho ao longo do tempo[3].

A previsibilidade do tratamento também depende da adequada execução da técnica restauradora. Durante o procedimento adesivo, a presença de saliva ou sangue pode interferir na qualidade da união entre o material restaurador e o substrato dental, comprometendo a resistência de união. Desta forma, o controle da umidade é essencial para a obtenção de uma adesão adequada[24].

Outra opção para a reabilitação dos dentes anteriores seriam as facetas indiretas em cerâmica, que apresentam boa resistência ao desgaste, lisura superficial e características ópticas semelhantes às do esmalte dentário[25,27]. As cerâmicas vítreas comumente indicadas para restaurações estéticas na região anterior são as cerâmicas feldspáticas, as cerâmicas vítreas reforçadas por leucita e as cerâmicas à base de dissilicato de lítio[28]. O dissilicato de lítio se destaca por suas propriedades biomecânicas associadas às características estéticas, sendo comumente utilizado em restaurações de dentes anteriores[29]. Nesse contexto, o sistema IPS e.max (Ivoclar Vivadent, Liechtenstein) destaca-se por combinar propriedades mecânicas favoráveis e adequada translucidez[30,27].

4. CONCLUSÃO

As facetas diretas em resina composta mostraram-se uma alternativa viável para a reabilitação estética e funcional no caso clínico apresentado. A reanatomização dos dentes anteriores permitiu compensar a agenesia bilateral dos incisivos laterais superiores, contribuindo para um resultado estético satisfatório e adequado de acordo com as características da paciente. Desta forma, restaurações com resina composta representam uma alternativa conservadora e acessível para a reabilitação de dentes anteriores, permitindo a preservação da estrutura dental.

5. AGRADECIMENTOS

Agradecemos à INTEGRA (Faculdades Integras da América do Sul) pelo suporte institucional e pela infraestrutura disponibilizada, que contribuíram para a realização do atendimento clínico apresentado neste trabalho.

6. REFERÊNCIAS

[1]. Ghorbani Z, Esmaeili S, Shahbazi S, *et al.* Self-esteem and its influence on the inclination toward esthetic dental treatments: a cross-sectional study. BMC Psychol 2025; 13(1):140.

[2]. Goldstein RE. A estética em odontologia. 2ª ed. São Paulo: Santos; 2004.

[3]. Demarco FF, Collares K, Coelho-de-Souza FH, *et al.* Anterior composite restorations: a systematic review on long-term survival and reasons for failure. Dent Mater

2015; 31(10):1214-24.
[4]. Pini NP, Aguiar FHB, Lima DANL, *et al.* Advances in dental veneers: materials, applications, and techniques. Clin Cosmet Investig Dent 2012; 4:9-16.
[5]. Aswal GS, Rawat R, Dwivedi D, *et al.* Clinical outcomes of CAD/CAM (lithium disilicate and zirconia) based and conventional full crowns and fixed partial dentures: a systematic review and meta-analysis. Cureus 2023; 15(4).
[6]. Cesar PF, Miranda RBP, Santos KF, *et al.* Recent advances in dental zirconia: 15 years of material and processing evolution. Dent Mater 2024; 40(5):824-36.
[7]. Magne P, Belser U. Bonded porcelain restorations in the anterior dentition: a biomimetic approach. Chicago: Quintessence Publishing; 2002.
[8]. Muhetaer A, Tang C, Anniwaer A, *et al.* Advances in ceramics for tooth repair: from bench to chairside. J Dent 2024; 146:105053.
[9]. Chain MC. Materiais dentários. São Paulo: Artes Médicas; 2013. (Série ABENO: Odontologia Essencial – Parte Clínica).
[10]. Baldissera RA, Corrêa MB, Schuch HS, *et al.* Are there universal restorative composites for anterior and posterior teeth? J Dent 2013; 41(11):1027-35.
[11]. Laske M, Opdam NJM, Bronkhorst EM, *et al.* Longevity of direct restorations in Dutch dental practices: descriptive study out of a practice-based research network. J Dent 2016; 46:12-17.
[12]. Lanzaretti G, Bizzoca ME, Pilati F, *et al.* Esthetic smile rehabilitation with direct composite veneers: a narrative review with a practical explanation of the technique. Minerva Dent Oral Sci 2025; 74(4):266-72.
[13]. Almeida RR, Morandini ACF, Almeida-Pedrin RR, *et al.* A multidisciplinary treatment of congenitally missing maxillary lateral incisors: a 14-year follow-up case report. J Appl Oral Sci 2014; 22(5):465-71.
[14]. Díaz-Pérez R, Echaverry-Navarrete RA. Agenesia en dentición permanente. Rev Salud Publica (Bogota) 2009; 11(6):961-9.
[15]. Allccahuaman-Avalos R, Medina-Sánchez R, Castro-Ramirez L, *et al.* In vitro color stability evaluation of three polished and unpolished nanohybrid resin composites immersed in a 0.12% chlorhexidine-based mouthwash at different times. Polymers (Basel) 2023; 15(6):1339.
[16]. Komalsingsakul A, Srisatjaluk RL, Senawongse P. Effect of brushing on surface roughness, fluoride release, and biofilm formation with different tooth-colored materials. J Dent Sci 2022; 17(1):389-98.
[17]. Araújo-Neto VG, Sebold M, Castro EF, *et al.* Evaluation of physico-mechanical properties and filler particles characterization of conventional, bulk-fill, and bioactive resin-based composites. J Mech Behav Biomed Mater 2021; 115:104288.
[18]. Basheer RR, Hamza NK. Beverage-induced surface changes in biomimetic dental resin composite: AFM and bacterial analysis. Eur J Dent 2025; 19(4):956-65.
[19]. Ramírez-Vargas GG, Ladera-Castañeda MI, López-Gurreonero C, *et al.* Surface roughness in nanoparticle resin composites subjected to two polishing systems: an in vitro comparative study. J Int Soc Prev Community Dent 2023; 13(2):114-23.
[20]. Praes RCV, Santos PCD, Ribeiro MCL, *et al.* Avaliação da correlação entre propriedades físicas e mecânicas e a matriz inorgânica de resinas compostas: um estudo in vitro. Contrib Cienc Soc 2024; 17(8).
[21]. Soares EM. Comparação da durabilidade e resistência das facetas dentárias e das coroas convencionais. [dissertação] Porto: Faculdade de Medicina Dentária, Universidade do Porto; 2021.
[22]. Crins LAMJ, Opdam NJM, Kreulen CM, *et al.* Randomized controlled trial on the performance of direct and indirect composite restorations in patients with severe tooth wear. Dent Mater 2021; 37(11):1645-54.
[23]. Carrijo DJ, Ferreira JLF, Santiago FL. Restaurações estéticas anteriores diretas e indiretas: revisão de literatura. Rev Uningá 2019; 56(Supl 5):1-11.
[24]. Bourgi R, Cuevas-Suarez CE, Devoto W, *et al.* Effect of contamination and decontamination methods on the bond strength of adhesive systems to dentin: a systematic review. J Esthet Restor Dent 2023; 35(8):1218-38.
[25]. Benetti AR, Miranda CB, Amore R, *et al.* Facetas indiretas em porcelana: alternativa estética. JBD 2003; 2(7):186-94.
[26]. McLaren EA. All-ceramic alternatives to conventional metal-ceramic restorations. Compend Contin Educ Dent 1998; 19(3):307-8.
[27]. Seghi RR, Sorensen JA. Relative flexural strength of six new ceramic materials. Int J Prosthodont 1995; 8(3):239-46.
[28]. Shi HY, Pang R, Yang J, *et al.* Overview of several typical ceramic materials for restorative dentistry. Biomed Res Int 2022; 2022:8451445.
[29]. Guess PC, Zavanelli RA, Silva NRFA, *et al.* Monolithic CAD/CAM lithium disilicate versus veneered Y-TZP crowns: comparison of failure modes and reliability after fatigue. Int J Prosthodont 2010; 23(5):434-42.
[30]. Soares PV, Zeola LF, Pereira FA, *et al.* Reabilitação estética do sorriso com facetas cerâmicas reforçadas por dissilicato de lítio. Rev Odontol Bras Central 2012; 21(58).