ULECTOMIA EM PACIENTE INFANTIL COM ATRASO NA ERUPÇÃO DE INCISIVOS CENTRAIS SUPERIORES PERMANENTES: RELATO DE CASO

ULECTOMY IN A PEDIATRIC PATIENT WITH DELAYED ERUPTION OF THE PERMANENT MAXILLARY CENTRAL INCISORS: A CASE REPORT

ANDERSON FRANÇA **PASSOS**[1], MAYCON GREISON OLIVEIRA DA ROCHA **SILVA**[1], SAMUEL MACIEL **SAMPAIO**[1], WESLLEY GUSTAVO OLIVEIRA **VIEIRA**[1], FELIPE **BITTARELLO**[2*]

1. Aluno de graduação do curso de Odontologia da Faculdade Sulamérica; **2.** Professor da Disciplina Periodontia do curso de Odontologia da Faculdade Sulamérica.

* Rua José de Alencar, 230, Florais Lea, Luís Eduardo Magalhães, Bahia, Brasil. CEP: 47850-000 felipe.bittarello@sulamericafaculdade.edu.br

Recebido em 03/10/2026. **Aceito** para publicação em 28/10/2026

RESUMO

O atraso na erupção dos incisivos centrais superiores permanentes constitui uma alteração observada com frequência na Odontopediatria e pode interferir na estética, na função mastigatória e no desenvolvimento adequado da oclusão. Entre os fatores locais associados a essa condição, destaca-se a presença de tecido gengival fibroso, que pode dificultar ou impedir a erupção espontânea do elemento dentário. Nesses casos, a ulectomia apresenta-se como uma abordagem cirúrgica conservadora, visando remover o tecido que recobre a região eruptiva e favorecer a continuidade do processo de erupção. Este trabalho teve como objetivo relatar um caso clínico de ulectomia realizado em paciente pediátrico com atraso na erupção dos incisivos centrais superiores permanentes. O relato foi realizado com base em anamnese, exame clínico, exames radiográficos, registros fotográficos e acompanhamento pós-operatório do paciente. Após a realização da ulectomia, observou-se evolução favorável do processo eruptivo dos elementos dentários, com resultados clínicos satisfatórios. A técnica mostrou-se uma alternativa conservadora e eficaz, contribuindo para o restabelecimento da estética e da função, além de favorecer o desenvolvimento adequado da oclusão e proporcionar benefícios à qualidade de vida do paciente.

PALAVRAS-CHAVE: Erupção dentária, Odontopediatria, Cirurgia bucal; Dente impactado.

ABSTRACT

The delayed eruption of permanent maxillary central incisors is a relatively common condition in Pediatric Dentistry and may interfere with aesthetics, masticatory function, and proper occlusal development. Among the local factors associated with this condition, the presence of fibrous gingival tissue stands out, as it may hinder or prevent the spontaneous eruption of the tooth. In such cases, ulectomy is a conservative surgical approach aimed at removing the tissue covering the eruptive area and facilitating the continuation of the eruption process. This study aimed to report a clinical case of ulectomy performed in a pediatric patient with delayed eruption of the permanent maxillary central incisors. The case report was conducted based on anamnesis, clinical examination, radiographic examinations, photographic records, and postoperative follow-up of the patient. After the ulectomy was performed, favorable progression of tooth eruption was observed, with satisfactory clinical outcomes. The technique proved to be a conservative and effective alternative, contributing to the restoration of aesthetics and function, as well as promoting proper occlusal development and improving the patient's quality of life.

KEYWORDS: Dental eruption; Pediatric dentistry; Oral Surgery; Impacted Tooth.

1. INTRODUÇÃO

A erupção dentária é um processo fisiológico complexo pelo qual os dentes em desenvolvimento se deslocam através dos tecidos da maxila e da mandíbula até alcançarem a cavidade oral e estabelecerem sua posição funcional no arco dentário[1]. Esse processo ocorre de maneira contínua e ordenada, sendo influenciado por fatores genéticos, ambientais, nutricionais, hormonais e locais[2]. Embora exista uma cronologia de erupção dos dentes permanentes esperada, variações individuais podem ocorrer, tornando o acompanhamento odontológico durante a infância necessário para a identificação precoce de alterações no desenvolvimento e na sequência eruptiva[3].

Entre as alterações observadas durante esse período, destaca-se o atraso na erupção dos incisivos centrais superiores permanentes devido aos aspectos estéticos[4]. Fatores locais, como retenção prolongada de dentes decíduos, presença de odontomas ou dentes supranumerários, traumatismos e alterações na formação ou posição dos dentes permanentes, podem interferir no processo eruptivo. Além disso, fatores sistêmicos e nutricionais também podem estar relacionados a essa condição[5]. Nesse sentido, o diagnóstico deve associar exame clínico e avaliação radiográfica, permitindo identificar a presença, a posição e possíveis obstáculos à erupção do elemento permanente, contribuindo para a definição da conduta terapêutica mais adequada[6,7].

Quando o atraso eruptivo está associado à presença de tecido gengival recobrindo a região da coroa do elemento permanente, a ulectomia pode ser indicada

como alternativa cirúrgica. O atraso na erupção dos incisivos centrais superiores permanentes pode ocasionar impactos que ultrapassam os aspectos clínicos, interferindo diretamente na estética do sorriso, na função mastigatória e na qualidade de vida, além de comprometer diretamente no desenvolvimento da oclusão do paciente[8]. Sua indicação deve estar fundamentada nos achados clínicos e radiográficos, especialmente quando não são identificados outros fatores que impeçam a erupção espontânea[9].

Na Odontopediatria, a ulectomia apresenta relevância por possibilitar uma intervenção precoce em casos selecionados de atraso eruptivo, favorecendo a exposição do elemento permanente e contribuindo para o restabelecimento da estética e da função, especialmente quando o comprometimento envolve dentes anteriores[8,10]. Diante disso, o presente relato de caso tem como objetivo apresentar a abordagem clínica de um paciente pediátrico com atraso na erupção dos incisivos centrais superiores permanentes, submetido à realização de ulectomia.

2. CASO CLÍNICO

Paciente do sexo masculino, 7 anos de idade, procurou atendimento odontológico na Clínica Escola da Faculdade Sulamérica localizada na cidade de Luiz Eduardo Magalhães-BA, acompanhado de seu responsável que relatou ausência de erupção dos incisivos centrais superiores permanentes. Na anamnese, foi relatado que os dentes decíduos 51 e 61 foram removidos há 10 meses. Ao exame clínico intrabucal, foi observado tecido gengival fibroso e ausência dos dentes 11 e 21 (Figura 1).



Figura 1. Fotografia intrabucal. A. Fotografia frontal. B. Fotografia oclusal. **Fonte**: os autores.

Diante disso, foi realizada radiografia periapical para avaliar a posição dos dentes germes permanentes (Figura 2).

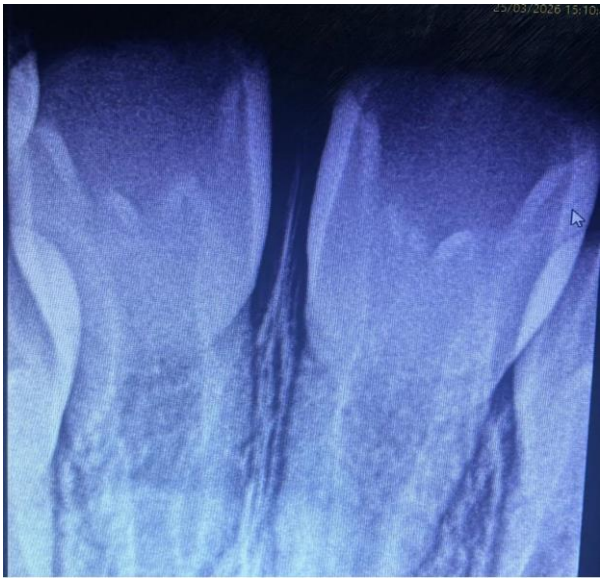

Figura 2. Radiografia periapical dos incisivos centrais superiores. **Fonte**: os autores.

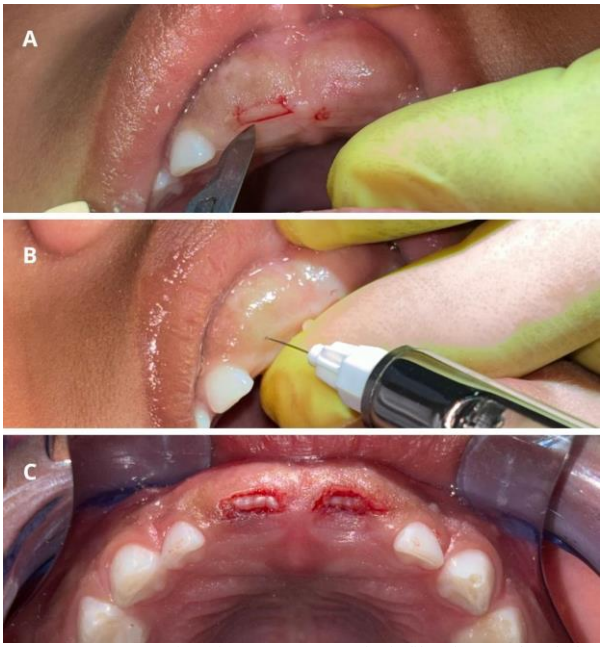

Figura 3. Etapas cirúrgicas. A) Anestesia infiltrativa no local dos germes dentários. B) Incisão cirúrgica para exposição coronária. C) Aspecto final da cirurgia gengival. **Fonte**: os autores.

A partir dos achados clínicos e radiográficos, foi constatado que o atraso da erupção dos incisivos centrais superiores ocorreu pela presença de tecido gengival fibroso, sendo necessário realizar a ulectomia com o objetivo de favorecer a continuidade do processo eruptivo. Dessa forma, foi entregue o termo de consentimento livre e esclarecido permitindo a realização do tratamento.

O procedimento iniciou pela palpação gengival para detectar a incisal dos incisivos, continuada pela anestesia local com lidocaína 2% com epinefrina 1:100.000 (lidocaína 2% associada à epinefrina 1:100.000 (Alphacaine 100; DFL Indústria e Comércio S.A., Rio de Janeiro, RJ, Brasil), acondicionada em

tubete de vidro), seguida de uma incisão com lâmina de bisturi nº 15 (Lâmina de bisturi n 15, Solidor, São Paulo, São Paulo, Brasil) e remoção do tecido gengival fibroso que recobria as coroas dos dentes 11 e 21 (Figura 3).



Figura 4. Acompanhamento de 15 dias após a intervenção cirúrgica. A. Fotografia frontal. B. Fotografia oclusal. **Fonte**: os autores.



Figura 5. Acompanhamento de 5 meses após a intervenção cirúrgica. A. Fotografia frontal. B. Fotografia oclusal. **Fonte**: os autores.

O procedimento transcorreu sem intercorrências clínicas e, ao término, observou-se adequada exposição das coroas dentárias.

Após a intervenção, o paciente recebeu orientações pós-operatórias sobre higienização local e permaneceu em acompanhamento clínico nos primeiros 15 dias com o objetivo de monitorar a evolução do processo eruptivo dos dentes 11 e 21 e avaliar a necessidade de intervenções complementares (Figura 4).

Depois de 5 meses, o paciente retornou para acompanhamento clínico, sendo possível observar exposição do terço médio e incisal das coroas dos dentes 11 e 21 (Figura 5).

3. DISCUSSÃO

No presente caso clínico, o histórico de exodontia dos dentes 51 e 61 há 10 meses, ausência da erupção dos germes permanentes 11 e 21 e a presença de um tecido gengival fibroso sugeriu a necessidade da ulectomia para permitir a erupção dentária dos germes permanentes. Nesse sentido, o exame radiográfico foi necessário para avaliar o atraso eruptivo, uma vez que foi possível descartar possíveis fatores locais associados à ausência de erupção, como dentes supranumerários, odontomas, alterações de posicionamento ou outras condições que possam constituir uma barreira à erupção dentária.

Para realizar o procedimento de ulectomia deve-se considerar fatores locais como posição intraóssea, estágio de desenvolvimento dentário e a presença de fatores que possam interferir no processo eruptivo [11–13]. Nesse contexto, a avaliação radiográfica realizada no presente caso permitiu verificar que os elementos 11 e 21 apresentavam posicionamento compatível com a continuidade da erupção, sem evidência de alterações que justificassem outra abordagem terapêutica.

Na literatura é possível observar que a capacidade eruptiva ocorre entre os estágios iniciais até dois terços da formação radicular, sendo observado uma condição ideal à indicação da ulectomia quando o paciente apresenta dois terços radiculares formados[14–16]. Outro aspecto relacionado à avaliação pré-operatória é a diferenciação entre a necessidade de remoção de tecido mole e a presença de uma barreira óssea[14,17]. Quando a coroa dentária se encontra recoberta apenas por tecido gengival, a ulectomia pode ser realizada pela remoção dessa estrutura, possibilitando a exposição da superfície coronária[18,19]. No caso apresentado, após a incisão do tecido gengival, não foi identificada uma camada óssea sobre as coroas dos dentes 11 e 21, não sendo necessário uma intervenção óssea adicional.

A literatura descreve diferentes possibilidades para remover o tecido que recobre a coroa, incluindo o uso de lâmina de bisturi, laser ou bisturi elétrico[18–20]. No presente caso, optou-se pela técnica convencional, utilizando lâmina de bisturi nº 15, uma vez que foi realizada em ambiente de Clínica Escola que não possuía a disponibilidade de outros equipamentos. A incisão e a remoção do tecido gengival fibroso, em conjunto com a colaboração do paciente, possibilitaram a exposição das coroas dos elementos 11 e 21 sem intercorrências clínicas.

A escolha da intervenção em casos de atraso eruptivo também deve considerar a possibilidade de alterações secundárias decorrentes da permanência prolongada do

elemento dentário sem erupção. Essas alterações podem estar associadas ao deslocamento na posição dos dentes adjacentes, redução ou fechamento de espaços disponíveis e outras modificações capazes de interferir na organização da arcada dentária[14,21]. Assim, quando os critérios clínicos e radiográficos são favoráveis, a intervenção pode contribuir para a retomada do processo eruptivo e para a manutenção das condições adequadas de desenvolvimento da dentição.

Após a ulectomia, o acompanhamento clínico é necessário para avaliar a evolução da erupção dos germes dentários e determinar a necessidade de intervenções complementares[22]. No presente caso, foi estabelecido acompanhamento nos primeiros 15 dias devido à possibilidade de retorno do paciente à Clínica Escola. Dessa maneira, considera-se que a exposição das coroas no momento da cirurgia representa apenas a remoção da barreira gengival, mas não permite, isoladamente, determinar a evolução definitiva da erupção[23]. O monitoramento possibilita avaliar a resposta dos dentes ao procedimento e identificar eventuais alterações que possam exigir nova abordagem.

O caso apresentado reforça a necessidade de uma avaliação clínica associada ao exame radiográfico diante de alterações na cronologia eruptiva. A identificação da presença de tecido gengival fibroso sobre os dentes permanentes posicionados favoravelmente para a erupção permitiu estabelecer uma conduta conservadora, limitada à remoção da barreira de tecido mole.

4. CONCLUSÃO

O caso clínico evidenciou que o procedimento de ulectomia possibilitou a correta erupção dos dentes 11 e 21. Além disso, o diagnóstico correto e a confirmação por meio de exames complementares foram necessários para a escolha do procedimento cirúrgico.

5. REFERÊNCIAS

[1] Tokavanich N, Gupta A, Nagata M, et al. A three-dimensional analysis of primary failure of eruption in humans and mice. Oral Diseases. 2020; 26(2):391–400. doi:10.1111/odi.13249

[2] Wu H, Chen T, Ma Q, et al. Associations of maternal, perinatal and postnatal factors with the eruption timing of the first primary tooth. Sci Rep. 2019 Feb 25; 9(1):2645. doi:10.1038/s41598-019-39572-w

[3] Moreira PDS, Mendes JL, Dias BAS, et al. Manifestações Clínicas da Erupção Dentária Decídua: Revisão Integrativa da Literatura. ARCHIVES OF HEALTH INVESTIGATION. 2024 Jan 31; 13(1):129–35. doi:10.21270/archi.v13i1.5759

[4] Seehra J, DiBiase AT, Patel S, et al. Study protocol for the management of impacted maxillary central incisors: a multicentre randomised clinical trial: the iMAC Trial. Trials. 2022 Sep 16; 23(1):787. doi:10.1186/s13063-022-06711-0

[5] Adeloye AY, Oyenusi EE, Falokun IB, et al. Oral manifestations of endocrine disorders among patients attending the paediatric endocrinology clinic in the lagos university teaching hospital: a cross-sectional study. BMC Pediatr. 2026 Jun 20; 26(1):824. doi:10.1186/s12887-026-07210-w

[6] Moriyasu K, Funayama H, Kuroki T, et al. Malformation and delayed eruption of maxillary incisors caused by a warty tooth. Pediatric Dental Journal. 2022 Apr 1; 32(1):61–6. doi:10.1016/j.pdj.2022.02.002

[7] Sahin M, Toptanci IR. Evaluation of serum levels in children with delayed eruption. BMC Oral Health. 2024 Nov 21; 24(1):1418. doi:10.1186/s12903-024-05210-9

[8] Chen W, Zhang W. Unlocking early solutions: 3D insights into managing impacted maxillary central incisors. Eur J Med Res. 2025 Jun 17; 30(1):485. doi:10.1186/s40001-025-02584-6

[9] Souza CM de, Martins LR, Favretto CO. Ulectomia uma alternativa cirúrgica no retardo da erupção dentária: relato de caso. ARCHIVES OF HEALTH INVESTIGATION. 2021 Mar 8; 10(3):392–5. doi:10.21270/archi.v10i3.4706

[10] Lins S de F, Alexandre GR, Oliveira GR de A, et al. Cirurgia de ulectomia em paciente pediátrico com retardo eruptivo relacionado a incisivos centrais superiores permanentes: relato de caso. Brazilian Journal of Implantology and Health Sciences. 2024 Dec 30; 6(12):3072–82. doi:10.36557/2674-8169.2024v6n12p3072-3082

[11] Thuaire A, Delebarre H, Marsili L, et al. Primary Failure of Dental Eruption Due to Variants Parathyroid Hormone Receptor 1: Retrospective Study and Proposal of Guidelines Treatment. J Craniofac Surg. 2024 Apr 1; 35(2):e209–13. doi:10.1097/SCS.0000000000009963 PubMed PMID: 38299863.

[12] Guo X, Duan X. Genotype-phenotype analysis of selective failure of tooth eruption—A systematic review. Clinical Genetics. 2023; 104(3):287–97. doi:10.1111/cge.14400

[13] la Monaca G, Cristalli MP, Pranno N, et al. First and second permanent molars with failed or delayed eruption: Clinical and statistical analyses. American Journal of Orthodontics and Dentofacial Orthopedics. 2019 Sep 1; 156(3):355–64. doi:10.1016/j.ajodo.2018.09.020

[14] Zhou Y, Bi M, Yang H, et al. Epidemiological and imaging characteristics of impacted maxillary incisors and effect on root development. Sci Rep. 2025 Apr 16;15(1):13049. doi:10.1038/s41598-025-96920-9

[15] Angelakopoulos N, Boedi RM, De Luca S, et al. The influence of adjacent anatomical context in tooth staging: observational study of non-cropped vs. cropped radiographs for dental age estimation. Int J Legal Med. 2026 Jul 23. doi:10.1007/s00414-026-03929-4

[16] Singhal R, Negi S, Namdev R, et al. Effect of root immaturity and depth of intrusion on spontaneous re-eruption and healing complications: A retrospective analysis. Dental Traumatology. 2024;40(3):243–50. doi:10.1111/edt.12921

[17] Alyafrusee ES, Zheng B, Almashraqi AA, et al. Three-dimensional dentoalveolar characteristics of a labially impacted dilacerated maxillary central incisor using cone-beam computed tomography. Sci Rep. 2025 Jul 9;15(1):24669. doi:10.1038/s41598-025-10043-9

[18] Azimov A, Roslan MA, Yahya NA, et al. Evaluation of cutting accuracy and thermal damage in oral soft tissue using different surgical techniques. Lasers Med Sci. 2025 Dec 26;41(1):2. doi:10.1007/s10103-025-04737-9

[19] Lee EA, Cambra V, Bergler M. Staged esthetic crown lengthening: Classification and guidelines for periodontal-restorative therapy. Journal of Esthetic and Restorative Dentistry. 2024; 36(1):153–63.

doi:10.1111/jerd.13180
[20] Abdelhafez RS, Rawabdeh RN, Alhabashneh RA. The use of diode laser in esthetic crown lengthening: a randomized controlled clinical trial. Lasers Med Sci. 2022 Jul 1; 37(5):2449–55. doi:10.1007/s10103-022-03508-0
[21] Tan C, Ekambaram M, Yiu CKY. Prevalence, characteristic features, and complications associated with the occurrence of unerupted permanent incisors. PLOS ONE. 2018 Jun 28; 13(6):e0199501. doi:10.1371/journal.pone.0199501
[22] Pescia R, Kiliaridis S, Antonarakis GS. Spontaneous eruption of impacted maxillary incisors after surgical extraction of supernumerary teeth: a systematic review and meta-analysis. Clin Oral Invest. 2020 Nov 1; 24(11):3749–59. doi:10.1007/s00784-020-03369-3
[23] Chaushu S, Becker T, Becker A. Impacted central incisors: Factors affecting prognosis and treatment duration. American Journal of Orthodontics and Dentofacial Orthopedics. 2015 Mar 1; 147(3):355–62. doi:10.1016/j.ajodo.2014.11.019