CONDUTA CIRÚRGICA EM SINUSITE CRÔNICA FÚNGICA ASSOCIADA A CORPO ESTRANHO EM SEIO MAXILAR: RELATO DE CASO

SURGICAL MANAGEMENT OF CHRONIC FUNGAL SINUSITIS ASSOCIATED WITH A FOREIGN BODY IN THE MAXILLARY SINUS: A CASE REPORT

BEATRIZ DE OLIVEIRA **PAVONI**[1*], DAVY BANDEIRA PRAZERES **FERNANDES**[1], REBECA TEIXEIRA COSTA E **SILVA**[1], GABRIEL ALBUQUERQUE **GUILLEN**[2]

1. Acadêmico(a) do curso de graduação do curso Odontologia do Centro Universitário IESB; **2.** Professor Doutor, Disciplina Estágio Curricular em Cirurgia e Traumatologia Bucomaxilofacial do curso de Odontologia do Centro Universitário IESB

SGCV Lote 24, Guará, Brasília, Distrito Federal, Brasil. CEP: 71215-740. beatriz.pavoni@iesb.edu.br

Recebido em 07/09/2026. **Aceito** para publicação em 27/09/2026

RESUMO

O relato de caso clínico que tem como objetivo descrever a conduta cirúrgica adotada no tratamento da sinusite crônica fúngica associada à presença de corpo estranho em seio maxilar. O caso foi conduzido de acordo com a literatura científica atual, evidenciando que a presença de corpos estranhos no seio maxilar, geralmente decorrente de procedimentos odontológicos, pode comprometer a permeabilidade e a drenagem sinusal, favorecendo o desenvolvimento de infecções, incluindo a sinusite fúngica. Nesse contexto, microrganismos do gênero *Aspergillus* encontram um ambiente favorável para proliferação, especialmente em condições de acúmulo de secreções e ventilação inadequada. Paciente de 70 anos, residente em área rural, foi encaminhada para exodontia do elemento 26, sem alterações clínicas relevantes. Exames de imagem revelaram a presença de uma broca no seio maxilar, relatada pela paciente como presente há mais de 14 anos. O tratamento consistiu na abordagem cirúrgica pela técnica de *Caldwell-Luc* para remoção do corpo estranho, limpeza da cavidade sinusal e restabelecimento da função normal do seio maxilar. Os resultados demonstraram que, quando corretamente diagnosticada e tratada, a condição apresenta evolução clínica satisfatória. Conclui-se que o planejamento adequado e à intervenção cirúrgica, é fundamental para o sucesso do tratamento e para a prevenção de complicações.

PALAVRAS-CHAVE: Reação a corpo estranho; Seio maxilar; Sinusite fúngica.

ABSTRACT

This clinical case report aims to describe the surgical approach adopted for the treatment of chronic fungal sinusitis associated with a foreign body in the maxillary sinus. The case was managed according to current scientific literature, demonstrating that foreign bodies in the maxillary sinus, generally resulting from dental procedures, may compromise sinus patency and drainage, favoring infections, including fungal sinusitis. In this context, microorganisms of the genus Aspergillus may find favorable conditions for proliferation, particularly with secretion accumulation and inadequate ventilation. Patient T.K.S., 70 years old, residing in a rural area, was referred for extraction of tooth 26, with no relevant clinical abnormalities. Imaging examinations revealed a dental bur within the maxillary sinus, which the patient reported had been present for more than 14 years. Treatment consisted of a surgical approach using the Caldwell-Luc technique to remove the foreign body, clean the sinus cavity, and restore normal maxillary sinus function. The results demonstrated that, when properly diagnosed and treated, the condition may have a satisfactory clinical outcome. It is concluded that adequate treatment planning and surgical intervention are essential for treatment success and for preventing complications.

KEYWORDS: Foreign-body reaction; Maxillary sinus; Fungal sinusitis.

1. INTRODUÇÃO

A sinusite crônica é uma inflamação persistente da mucosa dos seios paranasais, com duração superior a 12 semanas, acometendo principalmente o seio maxilar. Ela ocorre quando há obstrução da drenagem sinusal e acúmulo de secreções, favorecendo a proliferação de microrganismos e a manutenção do processo inflamatório. Suas causas são variadas, incluindo infecções recorrentes, alergias, alterações anatômicas, presença de corpos estranhos e fatores iatrogênicos. Destaca-se também a origem odontogênica, responsável por cerca de 10% a 12% dos casos de sinusite maxilar, devido à proximidade entre os dentes posteriores superiores e o seio maxilar, sendo frequentemente associada a infecções endodônticas, doença periodontal e complicações de procedimentos odontológicos. Como consequência, ocorre espessamento da mucosa, prejuízo da função mucociliar e persistência dos sinais e sintomas inflamatórios[1].

O seio maxilar é uma cavidade pneumática ampla, localizada bilateralmente no corpo da maxila e no processo zigomático, sendo o maior dos seios paranasais, pode estar envolvido em acidentes cirúrgicos, como a introdução de corpos estranhos em seu interior. Essa situação ocorre, principalmente, em decorrência de

falhas no planejamento ou técnicas durante procedimentos odontológicos, levando ao deslocamento de raízes ou fragmentos para dentro do seio[2].

O seio maxilar também é revestido pela membrana de Schneider e utiliza o mecanismo de depuração mucociliar para a autolimpeza: enquanto o muco retém impurezas e patógenos, os cílios os transportam para fora da cavidade. Esse sistema de filtragem contínua é o que garante a saúde e a higiene das cavidades sinusais. Danos à membrana Schneideriana, bem como a introdução acidental de corpos estranhos no seio maxilar, podem prejudicar a função ciliar. Esse comprometimento dificulta a drenagem fisiológica em direção à unidade óstio-meatal, o que retarda o processo de autolimpeza e eleva a susceptibilidade ao desenvolvimento de quadros de sinusite maxilar[3].

A aspergilose sinusal é uma forma de infecção fúngica causada por fungos do gênero Aspergillus, microrganismos amplamente presentes no ambiente e com predileção pelas vias respiratórias. Essa condição pode acometer tanto indivíduos saudáveis quanto imunocomprometidos, apresentando-se, na maioria dos casos, como uma forma não invasiva denominada aspergiloma ou "bola fúngica", caracterizada pelo acúmulo de hifas no interior do seio maxilar, formadas em decorrência do corpo estranho. Clinicamente, apresenta sintomas semelhantes aos das sinusites bacterianas, o que pode dificultar o diagnóstico, sendo o exame histopatológico fundamental para sua confirmação[4].

As manifestações clínicas da sinusite maxilar incluem um conjunto de sinais e sintomas que variam conforme a gravidade e o tempo de evolução do quadro. Entre os principais achados clínicos, destacam-se a obstrução nasal, sensação de pressão ou peso na região facial e cefaleia, frequentemente associadas ao processo inflamatório dos seios paranasais. Além disso, podem ocorrer dor periorbitária e gotejamento nasal (rinorreia), em alguns casos os sintomas podem se apresentar de forma unilateral, o que pode sugerir etiologia odontogênica, sendo fundamental a avaliação clínica detalhada para o correto diagnóstico[5].

A tomografia computadorizada desempenha papel fundamental no diagnóstico, por apresentar elevada resolução espacial, permitindo a precisa visualização e avaliação de estruturas ósseas e espaços aerados, contribuindo de maneira decisiva para o planejamento terapêutico[6]. Além disso, as imagens tomográficas oferecem uma visão tridimensional do seio maxilar, sendo consideradas exames indispensáveis para a avaliação e o tratamento de corpos estranhos em seu interior[7].

A remoção cirúrgica constitui o tratamento de escolha para casos de corpo estranho no seio maxilar, sendo geralmente associada à antibioticoterapia oral para o controle de infecções secundárias. Entre as abordagens clássicas, destaca-se a técnica de Caldwell-Luc, desenvolvida de forma independente por George Caldwell, nos Estados Unidos, e Henri Luc, na França, em 1890. O procedimento consolidou-se na literatura médica como uma via de acesso segura e rápida, permitindo a visibilização direta da cavidade sinusal para a exérese do objeto e o manejo adequado da mucosa afetada[8].

A sinusectomia por meio da técnica de Caldwell-Luc caracteriza-se pela confecção de uma janela cirúrgica na parede anterior do antro, estabelecendo um acesso direto que proporciona ampla visualização da cavidade sinusal. O procedimento fundamenta-se em uma incisão na mucosa gengival seguida de uma osteotomia na parede lateral óssea do seio maxilar; essa abertura estratégica permite não apenas a inspeção detalhada do seio, mas também a exérese de patologias ou corpos estranhos de forma precisa[9].

Diante do exposto, o presente estudo tem como objetivo descrever a conduta cirúrgica adotada no tratamento da sinusite crônica fúngica associada à presença de corpo estranho em seio maxilar, por meio da análise dos achados clínicos, imaginológicos, cirúrgicos e laboratoriais, correlacionando-os com a literatura científica.

2. CASO CLÍNICO

Paciente do sexo feminino, 70 anos, residente em área rural, foi encaminhada à clínica escola do Centro Universitário IESB para atendimento na disciplina de Estágio Curricular em Cirurgia e Traumatologia Bucomaxilofacial, com indicação inicial de exodontia do elemento 26.

Durante a anamnese, a paciente relatou como única condição sistêmica a presença de glaucoma, controlado sob acompanhamento oftalmológico, não havendo outras alterações relevantes. Ao exame clínico intraoral, não foram observadas alterações significativas.

Como exame complementar, foi realizada radiografia periapical da região dos elementos 25 e 26. Na análise radiográfica, observou-se a presença de imagem sugestiva de corpo estranho na região de maxila (Figura 1).



Figura 1. Radiografia periapical da região superior esquerda evidenciando imagem radiopaca entre os elementos 25 e 26. **Fonte**: Autoria própria.

Diante desse achado, optou-se pela realização de tomografia computadorizada de feixe cônico (TCFC) para melhor avaliação tridimensional (Figura 2).



Figura 2. Vista lateral por TCFC evidenciando imagem compatível com broca cirúrgica no interior do seio maxilar. **Fonte**: Autoria própria.

A análise tomográfica evidenciou a presença de imagens hiperdensas compatível com fragmento de instrumento odontológico (broca) no interior do seio maxilar, associado a material heterogêneo sugestivo de conteúdo fúngico (Figura 3). Com base nos achados clínicos e imaginológicos, foi estabelecido o plano de tratamento cirúrgico para remoção do corpo estranho, associado à limpeza da cavidade sinusal com solução estéril de cloreto de sódio 0,9%.

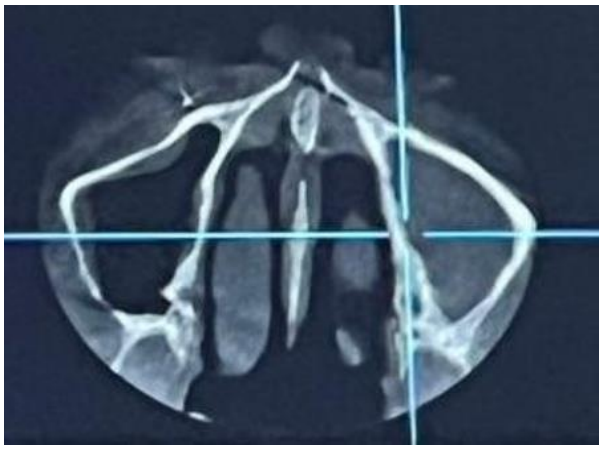

Figura 3. Corte tomográfico evidenciando presença sugestiva de hifas fúngicas, além de espessamento da membrana sinusal. **Fonte:** Autoria própria.



Figura 4. Aspecto transoperatório da técnica de Caldwell-Luc e a presença de material fúngico no interior da cavidade sinusal. **Fonte**: Autoria própria.

Como medicação pré-operatória, foi instituído o uso de amoxicilina 875mg com clavulanato 125 mg por 7 dias (12/12 horas) e administração de dois comprimidos de dexametasona 4 mg 1 hora antes do procedimento, com o objetivo de controle inflamatório e prevenção de infecção.

O procedimento cirúrgico foi realizado sob anestesia local, utilizando-se 4 tubetes de lidocaína 2% com epinefrina 1:100.000. O acesso ao seio maxilar foi realizado por meio da técnica de Caldwell-Luc, com osteotomia na fossa canina (Figura 4).

Após acesso, procedeu-se à localização e remoção do corpo estranho (broca), seguida de curetagem e irrigação abundante da cavidade. Durante o transoperatório, foi realizada coleta de material da região acometida, encaminhado para análise microbiológica (Figura 5).



Figura 5. Material obtido após curetagem sinusal. **Fonte**: Autoria própria.

A amostra foi cultivada em meio Ágar Sabouraud Dextrose, evidenciando crescimento de colônias com aspecto algodonoso, coloração branca a esverdeada e centros escurecidos, sugestivas de fungos do gênero *Aspergillus* (Figura 6).



Figura 6. Cultura microbiológica em meio Ágar Sabouraud Dextrose. **Fonte**: Autoria própria.

A análise microscópica com azul de metileno revelou hifas septadas, vesícula terminal e conídios em disposição radial, características compatíveis com *Aspergillus spp.,* frequentemente associado a sinusites crônicas não invasivas (Figura 7).

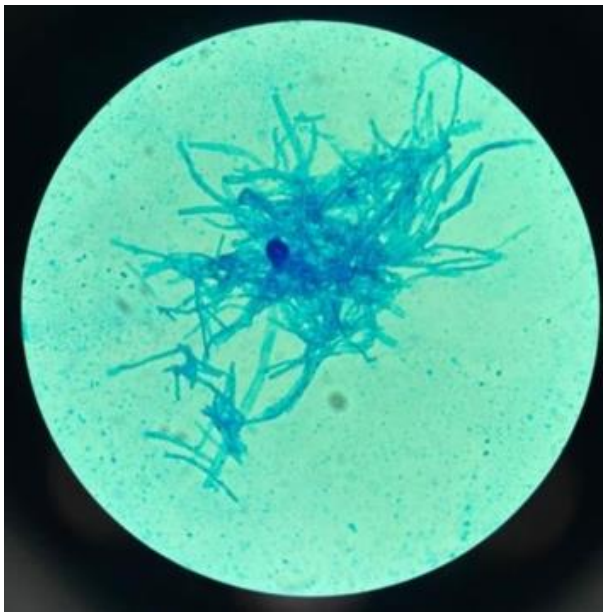

Figura 7. Análise microscópica evidenciando a presença de hifas septadas e ramificadas compatíveis com *Aspergillus spp*. **Fonte**: Autoria própria.

No pós-operatório, foram prescritos cloridrato de oximetazolina 0,5 mg, com orientação de instilar duas gotas em cada narina, por até cinco dias, em caso de congestão nasal. Foi indicado ibuprofeno 600 mg, a ser administrado a cada oito horas, durante cinco dias. Também foi prescrita amoxicilina associada ao clavulanato de potássio, a cada doze horas, por um período de sete dias. Para controle da dor, recomendou-se dipirona 1 g, a cada quatro ou seis horas, por até três dias, se necessário. Adicionalmente, orientou-se o uso de digluconato de clorexidina a 0,12%, com bochechos leves utilizando 15 ml da solução por um minuto, duas vezes ao dia, durante sete dias. Além disso, foram fornecidas orientações quanto aos cuidados locais.

Após o procedimento, a paciente foi encaminhada para acompanhamento com médico otorrinolaringologista, com indicação de abertura das vias fisiológicas de drenagem por via endonasal, visando à continuidade do manejo da condição sinusal.

3. DISCUSSÃO

A presença de corpos estranhos no seio maxilar constitui uma importante complicação relacionada a procedimentos odontológicos, podendo interferir na fisiologia da cavidade sinusal e favorecer a manutenção de processos inflamatórios. A proximidade anatômica entre os dentes posteriores superiores e o seio maxilar contribui para a possibilidade de deslocamento acidental de materiais ou instrumentos durante procedimentos odontológicos. Além disso, a presença prolongada de um corpo estranho pode comprometer o mecanismo de depuração mucociliar, dificultando a drenagem fisiológica e favorecendo o desenvolvimento de alterações sinusais.

A relação entre a presença de corpo estranho e o desenvolvimento de sinusite fúngica também merece destaque. A alteração da ventilação e da drenagem da cavidade sinusal pode proporcionar condições favoráveis ao acúmulo de secreções e à proliferação de microrganismos. Nesse contexto, espécies do gênero *Aspergillus* apresentam relevância, uma vez que podem estar associadas a formas crônicas não invasivas de infecção, caracterizadas pelo acúmulo de hifas no interior do seio maxilar.

Nesse sentido, os achados laboratoriais obtidos no presente caso apresentaram relevância para a confirmação da etiologia fúngica. A identificação de estruturas microscópicas compatíveis com *Aspergillus* spp., associada ao crescimento de colônias sugestivas em meio de cultura, reforçou a hipótese de sinusite fúngica crônica não invasiva. Dessa forma, a análise microbiológica complementou os achados imaginológicos e transoperatórios, permitindo estabelecer uma correlação entre a presença do corpo estranho, as alterações observadas na cavidade sinusal e o processo infeccioso identificado.

Os exames tomográficos apresentam importante contribuição na avaliação de corpos estranhos presentes no seio maxilar, fornecendo informações relevantes para a definição da conduta terapêutica. Dessa maneira, a utilização adequada dos exames de imagem contribui para maior previsibilidade do procedimento cirúrgico e para a redução de riscos relacionados à abordagem.

A remoção cirúrgica do corpo estranho é considerada uma conduta importante diante da presença de materiais no interior do seio maxilar, especialmente quando associada a alterações da cavidade sinusal. Entre as possibilidades de acesso, a técnica de Caldwell-Luc apresenta como principal vantagem a possibilidade de acesso direto e ampla visualização do interior do seio maxilar, permitindo a remoção do corpo estranho e o manejo dos tecidos alterados. Essa característica foi particularmente relevante no presente caso, pois possibilitou a remoção do material e a realização da limpeza da cavidade sinusal de maneira direta.

A abordagem cirúrgica associada à remoção do corpo estranho, curetagem e irrigação da cavidade permitiu o manejo simultâneo do fator potencialmente relacionado à manutenção do processo inflamatório e do material presente no interior do seio. Assim, a escolha da técnica empregada mostrou-se compatível com as características encontradas e com o objetivo de eliminar o agente físico presente no seio maxilar.

Outro aspecto relevante foi a necessidade de acompanhamento especializado após a intervenção cirúrgica. Embora a remoção do corpo estranho e a limpeza da cavidade sejam medidas fundamentais, a manutenção adequada da drenagem sinusal constitui parte importante do manejo da condição. Nesse contexto, o encaminhamento para avaliação otorrinolaringológica e a indicação de abordagem complementar das vias fisiológicas de drenagem demonstram a importância da

atuação interdisciplinar no tratamento das alterações do seio maxilar. A associação entre as diferentes áreas profissionais possibilita uma abordagem mais abrangente, especialmente em condições que envolvem simultaneamente estruturas odontológicas e sinusais.

O resultado obtido demonstra a importância da identificação e remoção do corpo estranho associadas à investigação da condição sinusal. Entretanto, a necessidade de acompanhamento complementar evidencia que a resolução do fator desencadeante não necessariamente representa o encerramento do tratamento, sendo necessário considerar as condições funcionais da cavidade sinusal. Dessa forma, o sucesso terapêutico depende não apenas da remoção do corpo estranho, mas também da adequada avaliação das alterações presentes e da continuidade do acompanhamento quando indicada.

Dessa maneira, a associação entre avaliação clínica, exames de imagem, investigação microbiológica e tratamento cirúrgico mostrou-se fundamental para o manejo da condição apresentada. A identificação do agente fúngico, aliada à remoção do corpo estranho e à limpeza da cavidade sinusal, permitiu uma abordagem direcionada à causa e às alterações associadas. O caso reforça, portanto, a importância do diagnóstico adequado e do planejamento individualizado, bem como da integração entre a Cirurgia e Traumatologia Bucomaxilofacial e a Otorrinolaringologia no acompanhamento de alterações que envolvem o seio maxilar.

4. CONCLUSÃO

O presente estudo alcançou os objetivos propostos ao descrever detalhadamente a conduta cirúrgica adotada para a remoção do corpo estranho e do conteúdo fúngico no seio maxilar, evidenciando que a intervenção pela técnica de Caldwell-Luc, aliada ao diagnóstico por imagem e microbiológico, é eficaz no restabelecimento da saúde e na resolução do quadro infeccioso. Como estudantes e futuros cirurgiões-dentistas, a vivência na condução deste caso representou um aprendizado ímpar, reforçando em nossa formação a importância do rigor no planejamento, da atenção aos detalhes e da atuação interdisciplinar; essa experiência consolida nossa visão sobre o impacto do diagnóstico precoce e nos motiva a exercer uma Odontologia ética, criteriosa e voltada para o bem-estar do paciente.

5. AGRADECIMENTOS

Os autores agradecem à equipe de professores de Cirurgia e Traumatologia Bucomaxilofacial pelo apoio e contribuição para a realização deste estudo, bem como ao Centro Universitário IESB pelo suporte assistencial e acadêmico.

6. REFERÊNCIAS

[1] Tomazinho LF, Nascimento VR, Almeida HML, Souza HHM. Sinusite odontogênica: revisão da literatura. Braz J Implantol Health Sci 2023; 5(4):839-49.

[2] Vieira GG, Leite Filho CM. Remoção de corpo estranho em seio maxilar associado ao fechamento de fístula buco-sinusal: relato de caso. [monografia] Patos: Centro Universitário UNIFIP; 2025.

[3] Griza G. Remoção de broca cirúrgica introduzida em seio maxilar durante extração de elemento dentário: relato de caso. Sci Investig Dent 2021; 26(1):18-27.

[4] Santos JMF, Faverani LP, Nagasawa MA, Shibli JA, Jayme SJ. Aspergilose em cavidades sinusais. In: Shibli JA, Jayme SJ, Formiga MC, Moraschini V, Faverani LP (orgs.). Diagnóstico e tratamento das complicações em implantodontia. 1ª ed. São Paulo: VM Cultural; 2023. p. 217-22.

[5] Silva IPF, Santos MG, Dias KSPA. Sinusite maxilar odontogênica: uma revisão de literatura. ID online Rev Psic 2022; 16(60):961-73.

[6] Ribeiro TLC, Farias ACL, Deus LB, Decurcio DA, Mariano Júnior WJ, Ferreira MS. Remoção de broca cirúrgica do seio maxilar: relato de caso. Rev Odontol Bras Central 2022; 31(90):247-59.

[7] Santos DDP, Silva KL, França GM, Santos RA, Rocha SMW, Hernandez PAG. Sinusite odontogênica devido deslocamento de raiz residual para seio maxilar: relato de caso. In: Ciências da Saúde: abordagens interdisciplinares e inovações científicas. São Paulo: Atena; 2022. p. 1-12.

[8] Oliveira TS, Santana AM, Oliveira JRQ, et al. Remoção de broca cirúrgica deslocada para o seio maxilar após exodontia: relato de caso. J Health Biol Sci 2025; 13(1):1-5.

[9] Gorgonio BAC, Alencar PM. Sinusectomia pela técnica de Caldwell-Luc pós complicação em levantamento de seio maxilar: relato de caso. [monografia] Juazeiro do Norte: Centro Universitário Doutor Leão Sampaio (UNILEÃO); 2023.