TRATAMENTO ENDODÔNTICO EM DENTE COM DIAGNÓSTICO DE PERIODONTITE APICAL ASSINTOMÁTICA COM BIO-C TEMP E BIO-C SEALER: RELATO DE CASO CLÍNICO

ENDODONTIC TREATMENT OF A TOOTH DIAGNOSED WITH ASYMPTOMATIC APICAL PERIODONTITIS USING BIO-C TEMP AND BIO-C SEALER: A CLINICAL CASE REPORT

DANIELA TAVARES **TAGUATINGA**[1*], ALAN PEREIRA **ROCHA**[2], ALICIA FERNANDES **FAGUNDES**[3], MILENA CERRANO ARAUJO **BASTOS**[3], SABRINA AZEVEDO DOS **SANTOS**[3], WILKY RIAN ALCÂNTARA **OLIVEIRA**[3]

1.Professora Mestre da Disciplina de Endodontia do curso de Odontologia da Sulamérica Faculdades; **2.** Preceptor da Clínica Integrada do curso de Odontologia da Sulamérica Faculdades; 3. Acadêmico do curso de odontologia da Sulamerica Faculdade.

* Rua Lígia Fagundes Teles, 88, Florais Léa, Luís Eduardo Magalhães, Bahia, Brasil. CEP 47855-326. danitaguatinga@hotmail.com

Recebido em 19/09/2026. **Aceito** para publicação em 19/10/2026

RESUMO

O tratamento endodôntico convencional, proporciona a limpeza e desinfecção dos canais radiculares através da instrumentação mecânica e irrigação do conduto, além do uso de materiais com capacidade de induzir a reparação óssea e a diminuição de processos infecciosos, com o objetivo de cessar a sintomatologia e restabelecer a função do dente. Neste contexto, o presente trabalho tem como objetivo apresentar o processo do tratamento endodôntico, sua indicação e seus benefícios, relatar as propriedades e a ação do biocerâmico Bio-C temp como material que estimula essa reparação óssea além de abordar também os efeitos do Bio-C Sealer.

PALAVRAS-CHAVE: Endodontia; Lesões periapicais; Biocerâmicos; Diagnóstico por imagem.

ABSTRACT

Conventional endodontic treatment involves cleaning and disinfecting root canals through mechanical instrumentation and irrigation, alongside the use of materials capable of inducing bone repair and reducing infectious processes, with the aim of eliminating symptoms and restoring tooth function. In this context, the present study aims to outline the endodontic treatment process including its indications and benefits, and to describe the properties and action of the bioceramic Bio-C Temp as a material that stimulates bone repair, as well as the effects of Bio-C Sealer.

KEYWORDS: Endodontics, Periapical lesion, Bioceramics, Imaging diagnosis.

1. INTRODUÇÃO

A endodontia tem como principal objetivo a preservação dos dentes na cavidade oral, mantendo sua função por meio da eliminação de microrganismos presentes no sistema de canais radiculares e promovendo condições adequadas para o reparo tecidual. O tratamento endodôntico baseia-se na limpeza químico-mecânica e na desinfecção dos canais radiculares, visando a remoção de detritos e bactérias patogênicas, fatores essenciais para o sucesso clínico[1].

Dentre as principais indicações para o tratamento endodôntico, destacam-se os processos infecciosos decorrentes de cáries, pulpites, fraturas dentárias e traumatismos, sendo necessária a remoção do conteúdo infectado e a adequada obturação do sistema de canais radiculares. A obturação representa etapa fundamental do tratamento, pois promove o selamento da cavidade pulpar com materiais que devem apresentar propriedades antissépticas, biocompatibilidade e capacidade de estimular a regeneração tecidual.Entretanto, falhas no tratamento endodôntico, como a remoção incompleta de tecidos contaminados, a presença de microrganismos nos canais radiculares e a deficiência no selamento apical, podem levar ao insucesso terapêutico e ao desenvolvimento de lesões periapicais[2].

Essas lesões estão frequentemente associadas à necrose pulpar e à contaminação bacteriana, desencadeando uma resposta inflamatória nos tecidos periapicais, podendo evoluir para reabsorção óssea e perda do elemento dentário[1].

As lesões periapicais podem se originar de diferentes fatores, como cárie dentária e traumatismos alvéolo-dentários, sendo caracterizadas por um processo inflamatório que pode evoluir para necrose e comprometimento dos tecidos adjacentes ao ápice radicular. A necrose pulpar constitui o principal fator etiológico dessas lesões, sendo responsável pela perda da função metabólica do tecido pulpar e pelo desenvolvimento de processos infecciosos crônicos[1,3].

Nesse contexto, o diagnóstico por imagem desempenha papel fundamental na identificação e acompanhamento das lesões periapicais. Os exames radiográficos permitem a

avaliação das estruturas dentárias e dos tecidos circundantes, sendo essenciais nas etapas de diagnóstico, planejamento e controle do tratamento endodôntico[4,5]. Além disso, a tomografia computadorizada tem se destacado por proporcionar imagens de alta qualidade, sem sobreposição de estruturas, permitindo melhor visualização das alterações patológicas[6].

Com os avanços da odontologia, houve o desenvolvimento de novos materiais capazes de melhorar o prognóstico do tratamento endodôntico, destacando-se os cimentos biocerâmicos. Esses materiais apresentam elevada biocompatibilidade, propriedades antimicrobianas e capacidade de estimular a regeneração tecidual, devido à sua semelhança com a hidroxiapatita e à liberação de íons cálcio[7,8].

Além disso, os biocerâmicos apresentam excelente vedação, estabilidade dimensional e adaptação às paredes dentinárias, reduzindo o risco de reinfecção e aumentando a previsibilidade do tratamento. Sua ação osteoindutora e bioativa favorece o processo de cicatrização óssea, sendo amplamente utilizados na endodontia para obturação de canais radiculares e reparo de defeitos ósseos[9,10,11].

Dentre os materiais mais recentes, destacam-se o Bio-C Temp e o Bio-C Sealer, que vêm sendo utilizados como alternativas ao hidróxido de cálcio, especialmente em casos de necrose pulpar, retratamentos e lesões periapicais persistentes. Esses materiais apresentam propriedades biológicas favoráveis, como pH alcalino, liberação de íons cálcio, ação antimicrobiana e estímulo à reparação tecidual, contribuindo para melhores resultados clínicos[12,13,14,15].

Dessa forma, considerando a importância dos materiais biocerâmicos no tratamento endodôntico e sua influência na regeneração dos tecidos periapicais, o presente estudo tem como objetivo relatar o uso do biocerâmico na regeneração de lesões periapicais, com ênfase na utilização do Bio-C Temp, avaliando sua efetividade na regressão da lesão, bem como os aspectos clínicos e radiográficos associados ao tratamento.

2. CASO CLÍNICO

Paciente sexo masculino 22 anos, relatou durante anamnese que observou uma alteração de coloração no incisivo central inferior direito (41), no exame físico observou-se tonalidade amarelada (Figura 1).



Figura 1. Aspecto clínico. **Fonte:** os autores.

Clinicamente apresentou-se assintomático, com resposta negativa ao teste a frio com gás refrigerante Endo Ice (Maquira Industria de produtos odontológicos, Maringá PR, Brasil) e resposta positiva aos testes de sensibilidade vertical. No exame radiográfico foi encontrado radiotransparência na região apical e reabsorção do ápice indicando lesão perirradicular, (Figura 2) sendo solicitado exame tomográfico para melhor visualização da lesão.

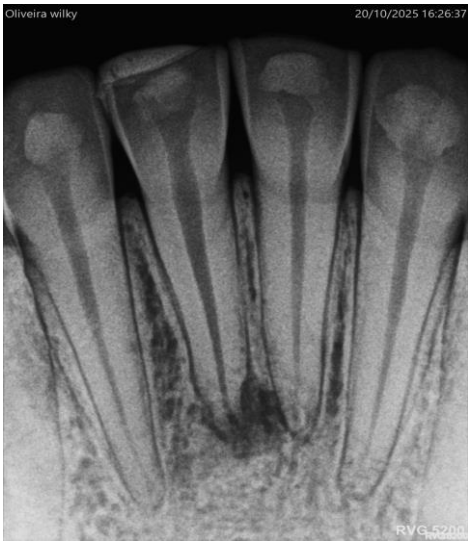

Figura 2. Radiografia inicial. **Fonte:** os autores.

Na tomografia computadorizada TC foi observado lesão hipodensa bem delimitada com adelgaçamento da cortical vestibular e lingual na região apical do dente (41) com extensão até a face radicular mesial do dente (31), (Figura 3).

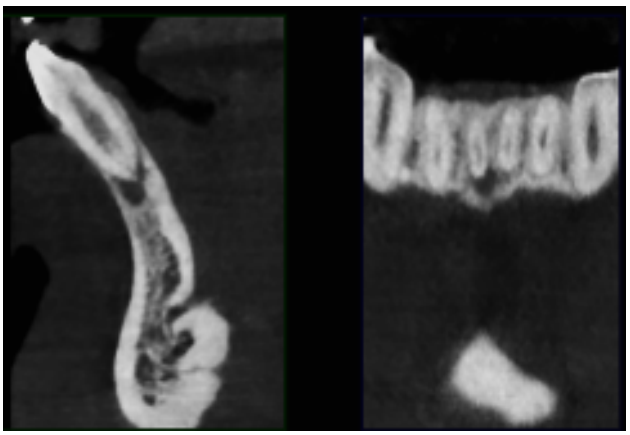

Figura 3. tomografia computadorizada corte coronal e corte axial. **Fonte:** os Autores.

Na primeira sessão após a anestesia infiltrativa supraperiosteal no elemento 41 e isolamento absoluto com grampo 210 (Golgran, São Paulo SP, Brasil) foi realizada abertura coronária, exploração inicial com as limas especiais da C-pilot 08,10,15 (VDW, Alemanha) e odontometria. Instrumentação realizada com o sistema de limas rotatórias Prodesign S da easy (Easy bassi, Belo-

Horizonte MG, Brasil) e medicação intracanal com Bio-C Temp (Angelus, Londrina PR, Brasil).

Após 45 dias, foi realizado o protocolo de irrigação com 3 ciclos de 30 segundos de hipoclorito de sódio NaCl 2,5% (Rioquímica, São José do Rio Preto SP, Brasil), + 3 ciclos de 30 segundos de Edta trissódico (Biodinâmica, Ibiporã PR, Brasil), e em seguida 3 ciclos de hipoclorito novamente, prova do cone e obturação com a técnica de condensação lateral utilizando gutta percha calibrada (Easy bassi, Belo-Horizonte MG, Brasil) e Bio-c Sealer da (Angelus, Londrina PR, Brasil), e restauração com a resina composta da 3M (Minnesota EUA) e radiografia final (Figura 4).



Figura 4. Radiografia final, diminuição da radiotransparência apical. **Fonte:** os Autores.

3. DISCUSSÃO

Os achados do presente estudo demonstraram regressão clínica e radiográfica da lesão periapical após o tratamento endodôntico associado ao uso de medicação intracanal à base de biocerâmico, especificamente o Bio-C Temp. Esses resultados estão de acordo com a literatura, que evidencia que o sucesso do tratamento endodôntico está diretamente relacionado à adequada desinfecção dos canais radiculares e ao selamento eficaz do sistema de canais, prevenindo a reinfecção e favorecendo o reparo tecidual[16].

A regressão da lesão observada pode ser explicada pelas propriedades biológicas dos materiais biocerâmicos, que apresentam elevada biocompatibilidade, ação antimicrobiana e capacidade de estimular a regeneração dos tecidos periapicais. Esses materiais possuem composição semelhante à hidroxiapatita e capacidade de liberação de íons cálcio, promovendo um ambiente favorável à formação de tecido mineralizado e à cicatrização óssea[8,7]. Esses aspectos justificam a redução da área radiolúcida e a ausência de sintomatologia dolorosa observadas no presente caso.

Além disso, o pH alcalino dos materiais biocerâmicos contribui para a neutralização de microrganismos presentes no sistema de canais radiculares, auxiliando na redução da carga bacteriana e no controle da infecção intracanal. Esse fator é especialmente relevante em casos de necrose pulpar, principal etiologia das lesões periapicais[1]. No presente estudo, o uso do Bio-C Temp como medicação intracanal pode ter potencializado esse efeito antimicrobiano, favorecendo a regressão da lesão em um período relativamente curto.

Outro aspecto importante refere-se à capacidade de vedação desses materiais, que apresentam boa adaptação às paredes dentinárias e estabilidade dimensional, reduzindo o risco de infiltração e reinfecção do sistema de canais radiculares[9]. Essa propriedade está diretamente relacionada ao sucesso do tratamento endodôntico, uma vez que impede a penetração de novos microrganismos e mantém condições favoráveis ao reparo dos tecidos periapicais, corroborando os achados clínicos do presente estudo.

A avaliação por meio de exames de imagem demonstrou redução progressiva da lesão periapical, confirmando a eficácia do tratamento instituído. Conforme descrito na literatura, o diagnóstico por imagem é essencial não apenas para identificação das lesões, mas também para o acompanhamento da resposta terapêutica, permitindo avaliar a evolução do processo de cicatrização[4,5].

Apesar dos resultados favoráveis, é importante destacar que o presente estudo se trata de um relato de caso clínico, o que limita a generalização dos achados. A literatura ressalta a necessidade de estudos com maior número de casos e acompanhamento em longo prazo para melhor compreensão do comportamento clínico dos materiais biocerâmicos e sua efetividade na regeneração de lesões periapicais[11].

Ainda assim, os resultados obtidos reforçam a importância do uso de materiais biocerâmicos na prática endodôntica, principalmente em casos de lesões periapicais associadas à necrose pulpar. A associação entre técnicas adequadas de instrumentação, irrigação e o uso de medicação intracanal bioativa mostrou-se eficaz na promoção do reparo tecidual e na melhora do prognóstico clínico.

Dessa forma, pode-se inferir que o uso do Bio-C Temp como medicação intracanal contribui significativamente para o controle da infecção e para a regeneração dos tecidos periapicais, aumentando a previsibilidade do tratamento endodôntico e estando em concordância com os achados descritos na literatura científica.

4. CONCLUSÃO

Através do relato de caso, observa-se que tratamento endodôntico utilizando materiais biocerâmicos apresentou resultados positivos com evolução clínica e radiográfica. Os materiais que foram empregados demonstraram características vantajosas na intervenção, mostrando biocompatibilidade e reparo de tecido ósseo.

Por meio dos materiais biocerâmicos pode-se constar como uma alternativa favorável no tratamento endodôntico em lesões perirradiculares por conta das suas propriedades químicas e biológicas. Dessa forma, o êxito do tratamento acompanha o correto diagnóstico, limpeza e desinfecção do sistema de canais radiculares, medicação, obturação e acompanhamento clínico.

5. REFERÊNCIAS

[1] Souza IM, Roskamp L, Mattos NHR, Perin CP, Mussi CM, Durski JC, *et al*. O metabolismo ósseo em lesões periapicais: revisão de literatura. RSBO. 2022; 19(2):431-437.

[2] Rocha MS, Cunha TFCD, Cordeiro NA, Fonseca TS. Reintervenção endodôntica e clareamento endógeno de dentes anteriores escurecidos: relato de caso. Arch Health Investig. 2020; 9(2)

[3] Dantas PD. Fatores determinantes no sucesso da terapia endodôntica de dentes com lesões periapicais: uma revisão de literatura.. Vitória da Conquista (BA): Faculdade Sete Lagoas - FACSETE; 2022.

[4] Pereira BNM, Amorim JS. Diagnóstico por imagem em benefício da odontologia atual: revisão de literatura. Revista Cathedral. 2022; 4(1):92-9

[5] França ÉR, Mezzari KM. Análise comparativa da eficácia entre duas técnicas de imagem no diagnóstico de periapicopatias inflamatórias: relato de caso. 2021

[6] Nascimento JVM, Miranda AC, Lima LMG, Lima DLF, Aguiar DML, Dias AA. Tomografia computadorizada em odontologia: a rotina de indicações em uma clínica privada de imagens. Diálogos em Saúde. 2021; 4(1):80-91.

[7] Lima NFF, Santos PRN, Pedrosa MDS, Delboni MG. Cimentos biocerâmicos em endodontia: revisão de literatura. Rev Fac Odontol UPF. 2017; 22(2):248-254.

[8] Sousa AS, Lima HM, Salomão MB. Cimentos MTA e biocerâmicos: revisão de literatura. Rev Cathedral. 2020; 2(3):64-74.

[9] França GM, Pinheiro JC, Morais EF, Leite RB, Barboza CAG, Bueno CSP. Uso dos biocerâmicos na endodontia: revisão de literatura. Rev Ciênc Saúde Nova Esperança. 2019; 17(2):45-55.

[10] Brandão MW. Cimentos biocerâmicos na Endodontia. Gandra: Instituto Universitário de Ciências da Saúde; 2017.

[11] Rodrigues JG. Cimentos biocerâmicos na endodontia: evolução e aplicabilidade técnica.Sorocaba: Universidade Paulista; 2025.

[12] Maluf LS, Santiago MC, Paim PF, Santos LNR, Aucélio RN. Utilização do BIO-C TEMP® como medicação intracanal em tratamento de um dente permanente avulsionado e reimplantado tardiamente: relato de caso. Rev Fac Odontol UPF. 2020; 25(3):370-377.

[13] Pontes LB. Propriedades físico-químicas e descontaminação intratubular de medicações intracanal biocerâmica, à base de hidróxido de cálcio e associações 2022.

[14] Torres FFE, Zordan-Bronzel CL, Guerreiro-Tanomaru JM, Chávez-Andrade GM, Pinto JC, Tanomaru-Filho M. Effect of immersion in distilled water or phosphate-buffered saline on the solubility, volumetric change and presence of voids within new calcium silicate-based root canal sealers. Int Endod J. 2020; 53(3):385-391.

[15] Wang X, Xiao Y, Song W, Ye L, Yang C, Xing Y, et al. Clinical application of calcium silicate-based bioceramics in endodontics. J Transl Med. 2023;21(1):853.

[16] Oliveira SD, Oliveira MAVC, Barbosa GLR, Lima DDC, Cabral AH, Galvão AM. Uso de biocerâmicos no tratamento endodôntico convencional associado a cirurgia parendodôntica de dentes com extensa lesão periapical: relato de caso. Uberlândia (MG): Universidade Federal de Uberlândia; 2021.