FRATURA DO CÔNDILO MANDIBULAR ASSOCIADA A TRAUMA EM ESPORTES DE CONTATO: RELATO DE CASO

MANDIBULAR CONDYLE FRACTURE ASSOCIATED WITH CONTACT SPORTS TRAUMA: A CASE REPORT

RAFAEL ANDRADE DE **CASTRO**[1*], LUIS VERAS DE **PAULA JUNIOR**[1], HELEN ALICE COSTA DA **SILVA**[2], JOSÉ SOARES DE **SOUSA JUNIOR** [3]

1. Acadêmico de Odontologia da Universidade da Amazônia; **2.** Professora Mestre, Disciplina de Cirurgia Maxilo-Facial da Universidade da Amazônia; **3.** Professor Mestre, Disciplina de Estomatologia da Universidade da Amazônia.

* Avenida Ville Roy, Caçari, 1544, Boa Vista, Roraima. CEP: 69301-090 rafaelandradedecastro@gmail.com

Recebido em 21/10/2026. **Aceito** para publicação em 02/11/2026

RESUMO

Os traumatismos orofaciais em esportes de combate causam prejuízos estéticos, funcionais e psicossociais e afastam o atleta de suas atividades. Nas fraturas condilares, a escolha entre tratamento conservador e cirúrgico depende do desvio do fragmento, da perda de altura do ramo e do comprometimento oclusal. Este trabalho relata um caso de fratura do colo condilar esquerdo causada por golpe de capoeira, descreve a técnica cirúrgica e discute o papel da Odontologia do Esporte. Paciente do sexo feminino, 14 anos, foi atingida pelo golpe meia-lua de compasso durante o treino. Apresentava dor pré-auricular, limitação severa da abertura bucal, desvio da linha média e alteração oclusal. A tomografia computadorizada de feixe cônico com reconstrução tridimensional confirmou fratura do colo condilar esquerdo, com deslocamento lateral do fragmento e perda do plano oclusal. O tratamento foi cirúrgico, sob anestesia geral, por acesso retromandibular transparotídeo. Parafusos de ancoragem esquelética permitiram o bloqueio maxilomandibular temporário para restabelecer a oclusão. A fixação interna rígida foi realizada com miniplaca e parafusos de titânio. A evolução da paciente apresentou abertura bucal normal, oclusão estável, cicatriz satisfatória e nervo facial preservado. O impacto direto sobre a região condilar explica a localização da fratura, sem influência atribuída ao germe do terceiro molar. A tomografia foi essencial para diagnosticar o deslocamento e planejar a cirurgia. A fixação rígida restabeleceu a altura do ramo e a função articular. O caso reforça a importância da prevenção com protetores, do reconhecimento precoce da lesão e da orientação para o retorno às atividades esportivas.

PALAVRAS-CHAVE: Traumatismos faciais; Fraturas mandibulares; Côndilo mandibular; Esportes de contato; Capoeira.

ABSTRACT

Orofacial injuries in combat sports result in aesthetic, functional, and psychosocial impairment, often forcing athletes to step away from their activities. In cases of condylar fractures, the choice between conservative and surgical treatment depends on the degree of fragment displacement, loss of ramus height, and the extent of occlusal compromise. This paper reports a case of a left condylar neck fracture sustained during a *capoeira* maneuver, describes the surgical technique employed, and discusses the role of sports dentistry. The patient, a 14-year-old female, was struck by a *meia-lua de compasso* kick during training. She presented with preauricular pain, severe limitation in mouth opening, a shift in the dental midline, and occlusal alterations. Cone-beam computed tomography (CBCT) with three-dimensional reconstruction confirmed a fracture of the left condylar neck, characterized by lateral displacement of the fragment and a disruption of the occlusal plane. Surgical intervention was performed under general anesthesia via a transparotid retromandibular approach. Skeletal anchorage screws were used to achieve temporary maxillomandibular fixation, allowing for the restoration of proper occlusion. Rigid internal fixation was secured using a titanium miniplate and screws. The patient's postoperative course was favorable, with a return to normal mouth opening, stable occlusion, a satisfactory scar, and no damage to the facial nerve. The direct impact to the condylar region accounts for the location of the fracture, with no influence attributed to the developing third molar. Computed tomography was essential for diagnosing the displacement and planning the surgical procedure. Rigid fixation successfully restored the height of the mandibular ramus and joint function. This case underscores the importance of injury prevention using protective gear, early recognition of trauma, and proper guidance for an athlete's return to sports activities.

KEYWORDS: Facial injuries; Mandibular fractures; Mandibular condyle; Contact sports; Capoeira.

1. INTRODUÇÃO

A prática frequente de atividades físicas e a crescente adesão a modalidades esportivas de combate e artes marciais tradicionais, como a capoeira, promovem relevantes benefícios à saúde geral, contudo exigem atenção redobrada quanto ao risco de traumatismos orofaciais. Os traumas faciais

configuram-se como uma preocupação clínica expressiva devido ao potencial de gerar prejuízos estéticos, funcionais e psicossociais, além de culminar no afastamento temporário dos atletas de suas atividades esportivas e rotineiras[1]. Dentre as estruturas anatômicas da face, o terço inferior destaca-se pela elevada suscetibilidade a lesões decorrentes de impactos diretos no ambiente esportivo.

Analisando a epidemiologia do trauma no esporte, Shirani *et al.* (2010)[2] observaram uma prevalência significativamente alta de lesões maxilofaciais em praticantes de esportes de combate. Além disso, Fogaça *et al.* (2021)[3] constataram que a modalidade esportiva e a cinesiologia de seus movimentos influenciam diretamente a magnitude e o padrão das fraturas; quanto maior o recrutamento de grupos musculares e a energia do golpe, maior o risco de traumatismos graves, os quais interferem negativamente no desempenho e resultam no afastamento temporário do atleta.

Nos esportes de combate, a face é o alvo anatômico primário de técnicas de alta energia cinética, como socos, chutes, cotoveladas e quedas[4]. Essa dinâmica expõe os praticantes a risco elevado de fraturas do terço médio da face, em especial do complexo zigomático-maxilar e dos ossos nasais, e da mandíbula[4].

O diagnóstico preciso e precoce é fundamental, pois a identificação imprecisa ou tardia da lesão pode levar ao subtratamento ou à consolidação viciosa. As complicações descritas incluem maloclusão e trismo, isto é, alteração permanente da oclusão habitual e limitação da abertura bucal [5], além de assimetria facial, anquilose da articulação temporomandibular (ATM), parestesia e dor crônica, decorrentes de lesão de ramos nervosos, como o infraorbitário e o alveolar inferior, e de disfunções da ATM[5,6]. Nas fraturas condilares, a escolha entre a conduta conservadora e a cirúrgica exige análise criteriosa do grau de desvio do fragmento condilar, da perda da dimensão vertical do ramo e do comprometimento oclusal[7,8].

O tratamento conservador, ou fechado, baseia-se no bloqueio maxilomandibular (BMM) temporário ou na tração elástica, seguidos de fisioterapia. É a conduta de escolha nas fraturas minimamente deslocadas e na população pediátrica, que apresenta elevado potencial de remodelação óssea. Nas fraturas com deslocamento significativo, porém, pode evoluir com rigidez articular, alteração oclusal e consolidação viciosa, além de impor ao paciente o período de inatividade e a restrição respiratória e nutricional inerentes ao bloqueio maxilomandibular. Entre as sequelas descritas estão o encurtamento do ramo, a assimetria facial, o trismo e a maloclusão persistente [9,10,11].

O tratamento cirúrgico, por redução aberta e fixação interna rígida (ORIF), é indicado diante de alguns critérios. Contudo, cirurgia restaura a dimensão vertical e a anatomia tridimensional, permite a mobilização articular precoce e dispensa o BMM prolongado. Para o colo condilar, o subcôndilo e o ramo alto da mandíbula, o acesso retromandibular (transparotídeo) é uma das vias extraorais mais seguras e consolidadas. Realizada por incisão de cerca de 2 cm posterior ao bordo posterior da mandíbula, ela oferece visão direta e perpendicular ao traço de fratura[10,11].

Para o atleta, a escolha entre as condutas tem consequências adicionais. O BMM impede a respiração bucal e dificulta o fluxo aéreo, o que inviabiliza a atividade física durante a recuperação, e a imobilização prolongada compromete a ingestão nutricional adequada. Esses fatores favorecem a perda de massa muscular, de capacidade aeróbica e de rendimento físico. Ao assegurar o alinhamento ósseo imediato e evitar a rigidez articular decorrente da imobilização, o tratamento cirúrgico pode reduzir o tempo de inatividade. Quando a dor e o edema regridem, o retorno gradual aos treinos e às competições é possível, com dispositivos de proteção facial quando indicado[5].

O objetivo deste trabalho é relatar um caso de fratura de colo condilar esquerdo decorrente de trauma por golpe de capoeira, abordando a conduta cirúrgica, fixação interna rígida e o bloqueio maxilomandibular (BMM), com pinos de ancoragem esquelética. Pretende-se descrever a técnica cirúrgica e o protocolo de bloqueio maxilomandibular adotados, discutir o mecanismo do trauma e os critérios que fundamentaram a escolha do tratamento aberto, e discutir a contribuição da Odontologia do Esporte na prevenção, no reconhecimento precoce e no retorno às atividades.

2. CASO CLÍNICO

Paciente do sexo feminino, 14 anos de idade, deu entrada no Serviço de Cirurgia e Traumatologia Bucomaxilofacial do Hospital Geral de Roraima (HGR) relatando traumatismo em região facial durante treino de capoeira, ocasionado por um golpe de chute chamado "meia-lua de compasso" diretamente no lado esquerdo da face, sobre a região do ramo e do côndilo mandibular. Relatou também que não utilizava protetor bucal no momento do trauma. Ao exame físico inicial, observou-se dor à palpação na região pré-auricular esquerda, limitação severa de abertura bucal, desvio da linha média mandibular para o lado esquerdo e alteração oclusal significativa.

Para o diagnóstico preciso e planejamento cirúrgico, solicitou-se Tomografia Computadorizada por Feixe Cônico (TCFC). A avaliação tomográfica parassagital e as reconstruções tridimensionais em renderização volumétrica (Figura 1) confirmaram a fratura condilar na região do colo mandibular esquerdo, acompanhada de deslocamento lateral vestibular do fragmento condilar superior e perda do alinhamento do plano oclusal, evidenciando que a região de impacto direto do golpe coincidiu exatamente com a localização da fratura condilar.

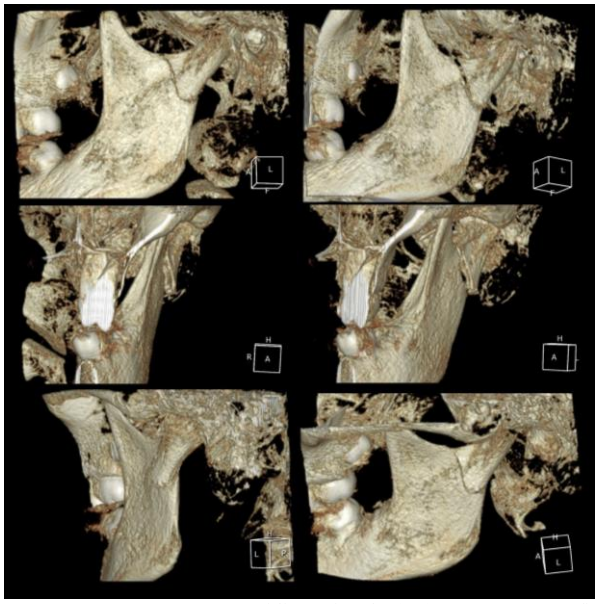

Figura 1. Reconstrução tridimensional (3D) por Tomografia Computadorizada por Feixe Cônico (TCFC) em renderização volumétrica, evidenciando a fratura no colo condilar esquerdo com deslocamento lateral vestibular do fragmento superior e perda do plano oclusal. **Fonte:** Autores.

Diante do deslocamento do fragmento e do comprometimento funcional e oclusal, indicou-se o tratamento cirúrgico sob anestesia geral e intubação nasotraqueal. O procedimento iniciou-se pela abordagem intraoral com a instalação de parafusos de ancoragem esquelética (parafusos de bloqueio) na maxila e mandíbula (Figura 2). Na sequência, realizou-se a abordagem extraoral através do acesso retromandibular transparotídeo. A incisão cutânea seguiu o bordo posterior do ramo mandibular, seguida de dissecção por planos com rebate delicado da glândula parótida e preservação dos ramos do nervo facial. Após a desinserção subperióstea do músculo masseter, obteve-se exposição direta do traço de fratura condilar (Figura 3).



Figura 2. Posicionamento e instalação dos parafusos de ancoragem esquelética intraorais e fios de aço para o Bloqueio Maxilomandibular (BMM). **Fonte:** Autores.

Após hemostasia com eletrocautério e limpeza do campo, realizou-se a redução anatômica do fragmento condilar. Previamente à fixação esquelética definitiva, foi restabelecida a oclusão dentária habitual da paciente por meio de bloqueio maxilomandibular temporário com fios de aço (Figura 2), assegurando o correto posicionamento tridimensional dos fragmentos ósseos.



Figura 3. Exposição cirúrgica direta do traço de fratura no colo condilar esquerdo através do acesso retromandibular transparotídeo. **Fonte:** Autores.

A fixação interna rígida (FIR) foi obtida com o emprego de miniplaca e parafusos de titânio (Figura 4). Para garantir o correto engrenamento oclusal e proteger a síntese óssea no período pós-operatório imediato, manteve-se o bloqueio maxilomandibular (BMM) temporário com os pinos de ancoragem esquelética.



Figura 4. Fixação Interna Rígida (FIR) com miniplaca e parafusos de titânio posicionados no colo condilar esquerdo. **Fonte:** Autores.



Figura 5. Síntese cutânea do acesso retromandibular concluída com aproximação precisa dos bordos. **Fontes:** Autores.

Concluída a fixação óssea e realizada a revisão da

hemostasia, procedeu-se à sutura por planos utilizando fios absorvíveis para os tecidos profundos e síntese cutânea finalizada com fio monofilamentar (Figura 5).

O exame radiográfico de controle pós-operatório (Figura 6) demonstrou o restabelecimento da altura do ramo mandibular, a correta adaptação do sistema de fixação e a manutenção dos pinos de ancoragem esquelética.



Figura 6. Radiografia panorâmica pós-operatória de controle, demonstrando a redução anatômica da fratura condilar, a estabilidade da fixação com miniplaca e parafusos de titânio, além da presença dos pinos de BMM. **Fonte:** Autores.

No acompanhamento pós-operatório tardio de 4 meses (Figura 7), a paciente apresentou excelente evolução clínica, sem queixas dolorosas, sem déficits motores dos ramos do nervo facial, com amplitude de abertura bucal normal, oclusão cêntrica estável e cicatrização estética altamente satisfatória na região do acesso retromandibular.



Figura 7. Aspecto clínico pós-operatório de 4 meses, evidenciando a cicatrização esteticamente satisfatória do acesso retromandibular e a ausência de paresia ou paralisia facial. **Fonte:** Autores.

O acompanhamento clínico e radiográfico segue em prospecção contínua, demonstrando resultados altamente favoráveis e ausência de sequelas funcionais.

3. DISCUSSÃO

As fraturas condilares com deslocamento expressivo do fragmento, perda de dimensão vertical do ramo e má oclusão grave têm indicação clara de redução aberta e fixação interna rígida[17]. Esse procedimento proporciona melhor restabelecimento funcional imediato e menor taxa de assimetria facial ou anquilose em comparação com o tratamento fechado. A cirurgia com miniplacas e parafusos de titânio proporciona uma estabilização mecânica imediata dos fragmentos fraturados[9].

O colo condilar atua como uma zona de fusível biomecânico, projetada para absorver impactos e evitar a intrusão da cabeça do côndilo na fossa mandibular e na base média do crânio. Golpes de alta energia cinética, como o movimento rotacional da "meia-lua de compasso" na capoeira, geram forças de cisalhamento capazes de causar o deslocamento do fragmento condilar. A ausência de equipamentos de proteção ou o uso de dispositivos com espessura inadequada amplifica a transmissão dessa força para a articulação temporomandibular (ATM) [12,13].

A paciente não utilizava protetor bucal no momento do trauma. A função primária desse dispositivo é a proteção dos dentes e dos tecidos moles, e sua ação sobre fraturas do ângulo e do côndilo estaria relacionada à estabilização da mandíbula e à absorção de parte das forças do impacto[4]. Contudo, a maioria dos atletas ainda sofre traumas faciais, devido à magnitude das forças envolvidas no esporte, de modo que este relato não permite inferir que o uso de proteção teria evitado a lesão.

Neste caso, o golpe atingiu diretamente o lado esquerdo da mandíbula, na região da fratura, e a panorâmica pós-operatória evidenciou germe do terceiro molar inferior esquerdo em formação coronária, sem erupção (Figura 6). A relação descrita entre a ausência do terceiro molar e as fraturas condilares é explicada, sobretudo, pela transmissão indireta de forças de impactos em regiões como o mento e o corpo mandibular até o côndilo[4]. Como a energia do golpe foi aplicada diretamente sobre a região condilar, é pouco provável que o status desse elemento dentário tenha influenciado a localização da fratura. Além disso, essa associação foi estudada em adultos e não foi avaliada em adolescentes com germes em formação[14]. O único estudo que comparou fraturas de cabeça e subcondilares incluiu apenas pacientes com 16 anos ou mais e reconheceu a idade como possível fator de confusão[15]. Estudos em adolescentes, com registro do estágio de desenvolvimento dentário, seriam necessários para esclarecer essa questão.

A indicação do tratamento cirúrgico para as fraturas do colo condilar é amplamente amparada pela literatura em casos que apresentam desalinhamento do plano

oclusal, perda da altura do ramo e deslocamento lateral do fragmento. A redução aberta com fixação interna rígida em fraturas condilares deslocadas proporciona melhores resultados funcionais, restabelecimento imediato da dimensão vertical e menor taxa de assimetria facial do que o tratamento fechado isolado [7,17,18]. Além disso, a redução aberta com fixação interna rígida depende de critérios anatômicos rigorosos — como a angulação entre os fragmentos (ex.: > 30°), o encurtamento da altura do ramo mandibular (ex.: > 5 mm) ou a perda total de contato ósseo[10,11].A TCFC mensura essas variáveis com precisão, evitando erros de diagnóstico e auxiliando na escolha do acesso cirúrgico adequado[19] .Um desvio angular superior a 30° (critérios de Eckelt e Rasse) é classificado como um deslocamento severo e representa uma indicação clássica para redução aberta e fixação interna rígida[10,11,20].

A escolha do acesso retromandibular transparotídeo provou ser eficiente no manejo do colo condilar. Essa via oferece uma exposição direta da margem posterior da mandíbula com um vetor de visão perpendicular ao traço de fratura, facilitando o manuseio dos instrumentos de fixação[21]. No entanto, exige domínio da anatomia regional para realizar a dissecção por planos, rebatendo o parênquima da glândula parótida e isolando os ramos do nervo facial para prevenir parestesias ou paralisias transitórias. O uso de eletrocautério para hemostasia e a desinserção subperióstea do músculo masseter asseguraram um campo operatório limpo e protegido[22]. O bloqueio maxilomandibular transoperatório com pinos de ancoragem esquelética proporciona a manutenção da oclusão habitual durante a instalação do sistema de fixação, evitando torque ou deslocamento secundário do côndilo. A síntese com miniplacas e parafusos de titânio restabelece a estabilidade tridimensional imediata e permite mobilização funcional precoce.

A cirurgia é indicada justamente porque a gravidade da alteração oclusal e do deslocamento supera o limite de autorreparação do organismo, sendo a única forma de garantir um desenvolvimento facial simétrico e funcional na vida adulta. Contudo, deve-se atentar ao fato de que determinados pacientes podem apresentar fraturas condilares deslocadas sem alteração oclusal demonstrável no exame inicial[23]. Para esportes como a capoeira que demandam intenso esforço físico, agilidade e risco de contatos acidentais, a reconstituição do pilar posterior da mandíbula com osteossíntese (fixação rígida) devolve a resistência mecânica adequada e previne a degeneração articular a longo prazo[9,10].

A tomografia computadorizada permite a análise em cortes axiais e coronais, além de reconstruções 3D, fornecendo a localização exata, a extensão e a direção do deslocamento dos fragmentos nos três eixos do espaço[10,11,13]. A literatura destaca que fraturas que parecem minimamente deslocadas em radiografias panorâmicas ou oblíquas podem, na verdade, apresentar desvios angulares severos ou até mesmo luxação condilar (com a cabeça do côndilo deslocada para fora da fossa mandibular/glenoide) quando examinadas em cortes tomográficos[11].

A decisão sobre o tratamento conservador ou cirúrgico nas fraturas de côndilo mandibular depende de múltiplos fatores clínicos e radiográficos. A idade é um dos fatores fundamentais que orientam essa escolha[8,23]. Em crianças, o elevado potencial de crescimento mandibular e a capacidade de remodelação do côndilo favorecem condutas conservadoras. Entretanto, Manganello & Silva[8] indicam a redução aberta com fixação para restabelecer a dimensão vertical nas fraturas com luxação em pacientes acima de 8 anos, enquanto Rampaso et al[24]. observaram predomínio do tratamento cirúrgico em pacientes com mais de dez anos. O estabelecimento da altura do ramo e da estabilidade oclusal na dentição mista tardia ou permanente jovem é determinante para evitar assimetrias e limitação funcional a longo prazo. Assim, a fixação interna rígida em adolescentes com fraturas deslocadas busca restabelecer precocemente a biomecânica articular e reduzir a necessidade de bloqueio maxilomandibular prolongado[25].

A importância da Odontologia do Esporte atua em três momentos: a prevenção, o reconhecimento precoce e a orientação para o retorno à prática. A paciente não utilizava protetor bucal no momento do trauma, condição comum em modalidades como a capoeira, na qual a literatura sobre traumatismos orofaciais ainda é escassa. Embora a evidência de que protetores bucais previnam fraturas condilares seja limitada, seu benefício na redução de traumas dentários e de tecidos moles justifica a orientação de atletas e instrutores. O cirurgião-dentista com atuação esportiva também pode contribuir para o reconhecimento de sinais de fratura condilar (dor pré-auricular, alteração oclusal, desvio mandibular e limitação de abertura) e para o encaminhamento precoce ao serviço especializado. Por fim, após o tratamento cirúrgico, é necessária orientação individualizada sobre o retorno às atividades, especialmente em adolescentes, em que o crescimento e a mudança da dentição exigem acompanhamento prolongado.

4. CONCLUSÃO

Neste relato, a redução aberta com fixação interna rígida por acesso retromandibular transparotídeo, associada ao bloqueio maxilomandibular com parafusos de ancoragem esquelética, mostrou-se uma opção adequada para a fratura deslocada do colo condilar esquerdo em adolescente, com restabelecimento da altura do ramo e da oclusão e sem déficit motor do nervo facial no acompanhamento de 4 meses. O mecanismo foi compatível com trauma direto sobre a região condilar, sem evidência de que o germe do terceiro molar tenha influenciado a localização da fratura. A TCFC foi fundamental para dimensionar o deslocamento e planejar a cirurgia. O caso reforça o

papel da Odontologia do Esporte na orientação preventiva, no reconhecimento precoce e no acompanhamento do retorno à prática, sendo necessários seguimento prolongado e estudos com maior casuística.

5. REFERÊNCIAS

[1] Lauriti L, Luz JG de C. Trauma facial nos esportes. In: Odontologia do esporte: uma abordagem multiprofissional. Rio de Janeiro: MedBook; 2014.

[2] Shirani G, Kalantar Motamedi MH, Ashuri A, *et al*. Prevalence and patterns of combat sport related maxillofacial injuries. J Emerg Trauma Shock. 2010; 3(4):314-317. https://doi.org/10.4103/0974-2700.70744.

[3] Fogaça CL, Grande RS, Nunes AF, *et al*. Fraturas maxilofaciais em atletas. Braz J Surg Clin Res [Internet]. 2021 [citado em 30 set. 2026];35(1). Disponível em: https://www.mastereditora.com.br/periodico/20210611_073913.pdf.

[4] Silva BO. Odontologia do Esporte e a prevalência de lesões maxilofaciais: uma revisão da literatura. Trabalho de Conclusão de Curso. Governador Valadares: Universidade Federal de Juiz de Fora; 2019. Disponível em: https://repositorio.ufjf.br/jspui/handle/ufjf/10545.

[5] Franjić S. Facial injuries in athletes: diagnosis, management, and prevention. J Surg Surg Care. 2026; 2(1):1-12.

[6] Ladeira HD, Coutinho OR, Valente PM. Odontologia aplicada ao esporte: impactos na performance de atletas. Res Soc Dev. 2025; 14(10):e40141049662. Disponível em: https://rsdjournal.org/rsd/article/view/49662.

[7] Schwipper V, Keutken T. Comparative studies of conservative vs. surgical treatment of condylar fractures with displacement. J Craniomaxillofac Surg. 1998; 26(1):45-51.

[8] Manganello LC, Silva AAF. Fraturas do côndilo mandibular: classificação e tratamento. *Rev Bras Otorrinolaringol*. 2002; 68(5):749-755. Disponível em: https://doi.org/10.1590/S0034-72992002000500023.

[9] Elsayed AEM, Almohawis AW, Alsulami, *et al*. Comparing surgical approaches for mandibular condylar fractures: implications for masticatory function, pain, and quality of life. Rev Iberoam Psicol Ejerc Deporte. 2025; 20(5):543-6.

[10] Aslan C, Hoşnuter M, Baş S, *et al*. Retromandibular transparotid approach to mandibular subcondylar and high ramus fractures: two-point fixation. Ulus Travma Acil Cerrahi Derg. 2016; 22(1):40-5. Disponível em: https://doi.org/10.5505/tjtes.2015.21774.

[11] Vesnaver A, Gorjanc M, Eberlinc A, *et al*. The periauricular transparotid approach for open reduction and internal fixation of condylar fractures. J Craniomaxillofac Surg. 2005; 33(3):169-79. Disponível em: https://doi.org/10.1016/j.jcms.2005.01.008.

[12] Duddy FA, Weissman J, Lee RA Sr, *et al*. Influence of different types of mouthguards on strength and performance of collegiate athletes: a controlled-randomized trial. Dent Traumatol. 2012; 28(4):263-267. Disponível em: https://doi.org/10.1111/j.1600-9657.2011.01106.x.

[13] Miloro M, Ghali GE, Larsen PE, *et al*. Peterson's Principles of Oral and Maxillofacial Surgery. 3rd ed. Shelton: People's Medical Publishing House USA; 2011.

[14] Choi BJ, Park S, Lee DW *et al*. Effect of lower third molars on the incidence of mandibular angle and condylar fractures. J Craniofac Surg. 2011; 22(4):1521-1525. Disponível em: https://doi.org/10.1097/SCS.0b013e31821d4cbb.

[15] Shintaro Sukegawa, Masato Saika, Takahiro Kanno, *et al*. Do the Presence of Mandibular Third Molar and the Occlusal Support Affect the Occurrence and the Mode of Mandibular Condylar Fractures? Journal of Hard Tissue Biology. 2019; 28(4):377-382. Disponível em: https://doi.org/10.2485/jhtb.28.377.

[16] Omer SH, Mahmood MK, Abdulghafor MA, *et al*. Role of third molars in mandibular fractures: a systematic umbrella review with updated meta-analysis. Front Oral Health. 2026; 7:1865229. doi: 10.3389/froh.2026.1865229.

[17] Ellis E 3rd, Dean J. Rigid fixation of mandibular condyle fractures. Oral Surg Oral Med Oral Pathol. 1993; 76(1):6-15. Disponível em: https://doi.org/10.1016/0030-4220(93)90285-C.

[18] Singh V, Bhagol A, Goel M, *et al*. Outcomes of open versus closed treatment of mandibular subcondylar fractures: A prospective randomized study. J Oral Maxillofac Surg. 2010; 68(6):1304-1309.

[19] Gomes LM, Costa TES, Nascimento WSMO, *et al*. Oral and maxillofacial evaluation and management in cases of mandibular condyle fractures. Res Soc Dev. 2023; 12(8):e15412843005. doi: 10.33448/rsd-v12i8.43005.

[20] Eckelt, U, and M Rasse. Clinical, radiographic and axiographic control after traction-screw osteosynthesis of fractures of the mandibular condyle region. Revue de stomatologie et de chirurgie maxillo-faciale 1995; 96(3):158-65.

[21] Silva JS, Beiriz RKA, Júnior MAB, *et al*. Fixação interna estável de fratura condilar: relato de caso. Arch Health Invest [Internet]. 23 de setembro de 2020 [citado 30 de set. de 2026]; 9(6):541-5. Disponível em: https://www.archhealthinvestigation.com.br/ARCHI/article/view/5127.

[22] Kanno T, Sukegawa S, Tatsumi H, *et al*. Does a retromandibular transparotid approach for the open treatment of condylar fractures result in facial nerve injury? J Oral Maxillofac Surg. 2016; 74(10):2019-2032. Disponível em: https://doi.org/10.1016/j.joms.2016.05.022.

[23] Hayward JR, Scott RF. Fractures of the mandibular condyle. In: Killey HC, editor. Killey's fractures of the middle third of the facial skeleton. 5th ed. London: Wright; 1993; 112-125.

[24] Rampaso CL, Mattioli TMF, Andrade Sobrinho J, *et al*. Avaliação da prevalência do tratamento das fraturas de côndilo mandibular. Rev. Col. Bras. Cir. 2012; 39(5). Disponível em: https://doi.org/10.1590/S0100-69912012000500006.

[25] Batalha S, Mooney S, Gulati RD, *et al*. Mandibular Condylar Fractures. Facial Plast Surg Clin North Am. 2022; 30(2):221-230. Disponível em: https://doi.org/10.1016/j.fsc.2021.08.007.