

INSTALAÇÃO DE IMPLANTES INCLINADOS EM MAXILA ATRÓFICA AUXILIADOS POR PLANEJAMENTO HÍBRIDO: UM RELATO DE CASO

INSTALLATION OF TILTED IMPLANTS IN ATROPHIC MAXILLA ASSISTED BY HYBRID PLANNING: A CASE REPORT

GUSTAVO SEIXAS DE PAIVA LIMA¹, JORGE MAHATMA DA SILVA SOUZA¹, GUSTAVO ANTONIO CORREA MOMESSO², HELOISA FONSECA MARÃO², WILSON ROBERTO SENDYK², ANGÉLICA CASTRO PIMENTEL^{2*}

1. Doutorando em Odontologia do Departamento de Implantodontia na Universidade Santo Amaro; 2. Professores de Pós-Graduação em Odontologia do Departamento de Implantodontia na Universidade Santo Amaro, UNISA, São Paulo, SP, Brasil.

*Departamento de Pós-Graduação em Implantodontia, Universidade Santo Amaro - Rua Fidalgo, 97 – Liberdade – São Paulo, São Paulo, Brasil. CEP: CEP: 01508-010. acpimentel@prof.unisa.br

Recebido em 23/03/2026. Aceito para publicação em 04/04/2026

RESUMO

As maxilas com atrofia severa apresentam um grande desafio para a reabilitação com implantes dentários. Nesse contexto, a instalação de implantes inclinados se apresenta como uma alternativa eficiente, diminuindo o tempo, custo e morbidade do tratamento. O objetivo desse trabalho foi apresentar um caso clínico de reabilitação em maxila atrófica severa, sem enxerto ósseo, utilizando a técnica de instalação de implantes inclinados com o auxílio do planejamento convencional-digital. Foram instalados seis implantes inclinados nas regiões de pré-maxila e túbér e, após um acompanhamento de 30 meses, os implantes encontram-se osseointegrados e o paciente reabilitado com prótese fixa tipo protocolo. Desta forma, pode-se concluir que o uso de implantes inclinados vem sendo uma alternativa segura na reabilitação de maxilas com atrofia severa.

PALAVRAS-CHAVE: maxila; reabilitação; osseointegração; implante dentário.

ABSTRACT

Severely atrophied maxillas present a major challenge for rehabilitation with dental implants. In this context, the installation of tilted implants presents itself as an efficient alternative, reducing treatment time, cost and morbidity. The objective of this study was to present a clinical case of rehabilitation in a severely atrophic maxilla, without bone graft, using the tilted implant installation technique with the aid of conventional-digital planning. Six tilted implants were installed in the premaxilla and tuberosity regions and after a 30-month follow-up, they were osseointegrated and the patient was rehabilitated with a protocol-type prosthesis. Thus, it can be concluded that the use of tilted implants is a safe option for rehabilitating severely atrophied maxillas.

KEYWORDS: maxilla; rehabilitation; osseointegration; dental implant.

1. INTRODUÇÃO

Um dos grandes desafios para a implantodontia atual, segundo Kato *et al.* (2005)¹ é reconstruir e reestabelecer as funções fisiológicas, estéticas e fonéticas em maxilas que sofreram perdas ósseas severas, sendo essas decorrentes de vários fatores, como por exemplo, maxilectomia, traumas dentários, periodontite, perda dentária generalizada entre outros.

Em maxilas atróficas severas, reabsorção do rebordo alveolar, pneumatização do seio maxilar, presença das cavidades nasais e osso do tipo 3 e 4, de acordo com a classificação de Lekholm & Zarb (1985)² impedem a instalação de implantes nas posições convencionais.

Rocha *et al.* (2020)³ e Del Fabbro *et al.* (2004)⁴ relatam várias opções de tratamento têm sido propostas para resolver esta situação, incluindo técnicas de enxerto ósseo seguidas da implantação. A reconstrução óssea para posterior reabilitação é um tratamento com boa previsibilidade e alto índice de sucesso. No entanto, a morbidade causada pela necessidade de regiões doadoras e grande quantidade de osso dificulta a aceitação dos pacientes, podendo, inclusive, ser contraindicada dependendo da condição sistêmica, além de onerar o tratamento e aumentar o tempo para a reabilitação protética.

Em relação a implantação sem reconstrução óssea, Matson(1999)⁵ cita que pode ser realizado a técnica all-on-four, colocação de implantes no osso zigomático, no processo pterigóide ou tuberosidade maxilar bem como o uso de implantes curtos ou inclinados.

Segundo Peñarrocha *et al.* (2013)⁶ a técnica de inclinação dos implantes, permite a colocação de implantes mais longos, pois aumentam a área de contato implante-osso e a estabilidade primária do implante. A ancoragem no osso denso adjacente à parede anterior do seio maxilar também contribui para aumentar a estabilidade. A inclinação posterior dos

implantes distais reduz a necessidade de cantilevers, que biomecanicamente, a distalização da plataforma do implante reduz a força e melhora a distribuição de carga.

Cavalli *et al.* (2012)⁷ realizaram estudo retrospectivo com 34 pacientes (18 mulheres e 16 homens). Cada paciente recebeu uma prótese tipo protocolo na maxila suportada por dois implantes axiais e dois implantes inclinados distais. Um total de 136 implantes foram inseridos. A carga foi aplicada 48 horas após a cirurgia e as restaurações definitivas foram colocadas 4 a 6 meses depois. Após o acompanhamento de 6, 12, 18, 24 meses e anualmente até completar 5 anos, observou-se alta taxa cumulativa de sobrevivência do implante o que sugere uma opção de tratamento viável.

Em um estudo retrospectivo, Malchiodi *et al.* (2018)⁸ avaliaram o sucesso de implantes posteriores inclinados (>45°) de 04 implantes submetidos a carga imediata para suportar próteses tipo protocolo, também examinaram o efeito na perda marginal (MBL) de diferentes pilares. Neste estudo, também foram analisados os níveis ósseos periimplantares (PBLs) e MBL para cada implante; a influência do ângulo de inclinação do implante posterior no PBL, MBL, bem como a taxa de sucesso do implante e da prótese. Foram analisados prontuários de 41 pacientes, totalizando 46 reabilitações completas, e 142 implantes (53 anteriores, 63 posteriores inclinados ≤45° [grupo 1] e 27 posteriores inclinados >45° [grupo 2]. Como resultado, os autores relatam que a diferença na taxa de sucesso dos dois grupos não foi significativa (P=0,31) com acompanhamento (25,9 meses) e nenhuma complicação protética foi descrita.

Cortés-Bretón Brinkmann *et al.* (2021)⁹, realizaram uma revisão sistemática e meta-análise para avaliar o comportamento clínico a longo prazo de implantes retos em comparação com implantes dentários inclinados que suportam restaurações fixas em arcos edêntulos parciais ou totais, analisando taxas de sobrevivência e sucesso do implante, complicações e taxas de perda óssea marginal (MBL) após 5 anos de função. De um total de 3.987 implantes dentários, 2.036 eram implantes dentários axiais e 1.951 inclinados. Como conclusão os autores sugerem que a revisão sistemática não mostrou diferença entre implantes dentários inclinados em comparação com retos a médio-longo prazo (>5 anos). Os autores ainda enfatizam a necessidade de mais pesquisas para gerar dados de longo prazo e confirmar as conclusões da presente revisão.

Gherlone *et al.* (2022)¹⁰, avaliaram a taxa de sobrevivência do implante, a perda óssea marginal e as complicações cirúrgicas e protéticas de implantes colocados através da elevação do seio maxilar e implantes inclinados em osso basal. Neste estudo foram incluídos 60 pacientes, divididos em três grupos de 20 pacientes: Grupo A, 48 implantes (elevação lateral do assoalho do seio maxilar), Grupo B, 46 implantes (elevação transcristal do assoalho do seio

maxilar) e Grupo C, 50 implantes (implantes inclinados empregados para contornar o assoalho do seio). Os pacientes foram acompanhados por uma semana, aos três e seis meses, e depois uma vez por ano durante os quatro anos seguintes. Os aspectos avaliados foram a taxa de sobrevivência do implante, perda óssea marginal e complicações cirúrgicas e protéticas. Embora os Grupos A, B e C tenham demonstrado taxas de sobrevivência dos implantes de 83,3%, 86,7% e 98,3%, respectivamente, a análise estatística não mostrou diferença estatisticamente significativa entre os grupos. Para reduzir possíveis riscos cirúrgicos, a colocação do implante no osso basal pode ser preferida, os resultados obtidos sugerem os implantes inclinados como uma possível alternativa aos procedimentos de elevação do assoalho sinusal.

Portanto, o objetivo desse trabalho foi apresentar um caso clínico de reabilitação em maxila atrófica severa, sem enxerto ósseo, utilizando a técnica de implantes inclinados com uso de guia cirúrgica de perfuração híbrida.

2. CASO CLÍNICO

Paciente do sexo masculino, com 70 anos, ASAIL, leucoderma, diabético usuário de Metformina, utilizava prótese total superior há 15 anos. Relatou ter realizado consulta com outro profissional há 10 anos e foi informado da impossibilidade de realização do tratamento com implantes dentários em decorrência da reabsorção óssea severa da maxila. Com o exame de tomografia computadorizada de feixe cônico (TCCB), pode-se observar atrofia óssea da maxila com extensa pneumatização dos seios maxilares.

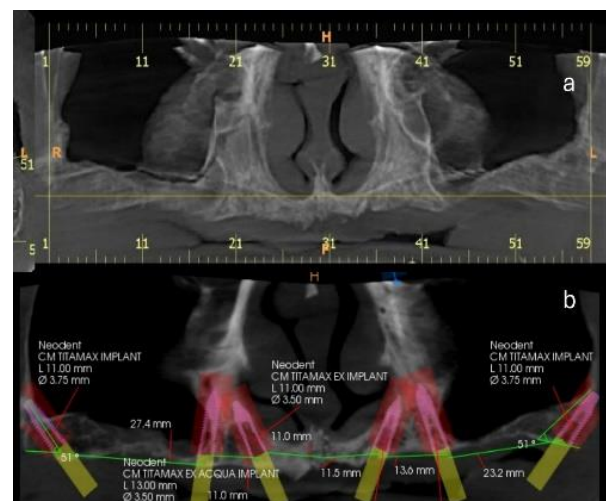


Figura 1. Tomografia inicial e simulação do posicionamento dos implantes inclinados. **Fonte:** Próprio autor.

Desta forma, foi proposta a realização da reconstrução óssea da maxila atrófica por meio de levantamento do assoalho dos seios maxilares bilaterais, opção não aceita pelo paciente em decorrência da morbidade e tempo de finalização do tratamento. Como alternativa foi proposta a técnica de implantes inclinados, a qual foi planejada virtualmente no software Care Stream 3D Imaging (Figura 1).

Foi iniciado o tratamento pela confecção da prótese total até a montagem dos dentes em cera, seguido pela duplicação para confecção do guia cirúrgico (Figura 2).

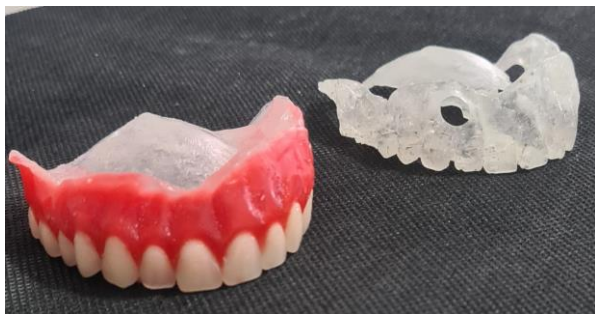

Figura 2. Montagem dos dentes e guia cirúrgico. **Fonte:** Próprio autor.

O procedimento cirúrgico foi realizado em ambiente ambulatorial com uso de sedação medicamentosa por via oral com Midazolam 7,5mg (Eurofarma Laboratórios S.A. - São Paulo - SP-Brasil), administração de 01 Ampola de Diprosan Intramuscular (Cosmed Indústria de Cosméticos e Medicamentos S.A. - Tamboré - Barueri - SP- Brasil) e 01 comprimido de Velamox Bd 875 mg (EMS Sigma Pharma Ltda. Rod.- Chácara Assay -Hortolândia-SP-Brasil) previamente ao procedimento, continuando a antibioticoterapia por um período de 7 dias a cada 12 horas.

Foi realizada a anestesia com cloridrato de Mepivacaína 2% com epinefrina 1:100.000 (DFL Indústria e Comércio S.A) nas técnicas de bloqueio dos nervos alveolar superior posterior, infra-orbitário, nasopalatino e palatino maior, além de anestesia infiltrativa na região da incisão para melhor controle hemostático. Foi realizada uma incisão contínua supra-crestal com uma lâmina 15c, estendendo-se por todo rebordo, finalizando bilateralmente com duas incisões relaxantes nas regiões de túber da maxila. Em seguida procedeu-se com o descolamento mucoperiosteal com descolador de molt para rebater o retalho total e expor o osso da maxila.

O guia cirúrgico foi descontaminado em solução de clorexidina a 2% (Indústria Farmacêutica Rioquímica Ltda-São José do Rio Preto – SP-Brasil) por 12 horas, irrigado em soro fisiológico no momento cirúrgico e adaptado ao rebordo para perfuração inicial com broca lança para demarcar as seis posições de instalação planejadas. A fresagem continuou com a broca 2.0 helicoidal, em seguida foi utilizado as brocas expansoras com diâmetros de: 2.3, 2.5, 2.8 e 3.0 com a finalidade de expansão óssea da região (Maximus Industria e Comercio de Instrumentos Hospitalares e Odontologicos LTDA - ME. Contagem- MG- Brasil).

Os implantes dentários utilizados foram da marca Singular Implants (DMR Ind. e Com. de Materiais Odontológicos LTDA. Parnamirim -RN- Brasil) com conexão tipo Cone Morse, os quais foram inseridos com torque de 15N.cm região do 17 (implante 4.0 x 11

mm), 20 N/cm região do 14 (implante 3.5 x 11.5mm), 32N/cm região do 12 (3.5 x 13 mm), 45N/cm região do 22 (3.5 x 11 mm), 60 N/cm região do 24 (3.5 x 13 mm) e 5 N/cm na região do 27 (4.3 x 11.5 mm). Em todos os implantes dentários foram colocados os parafusos de cobertura. (Figura 3).

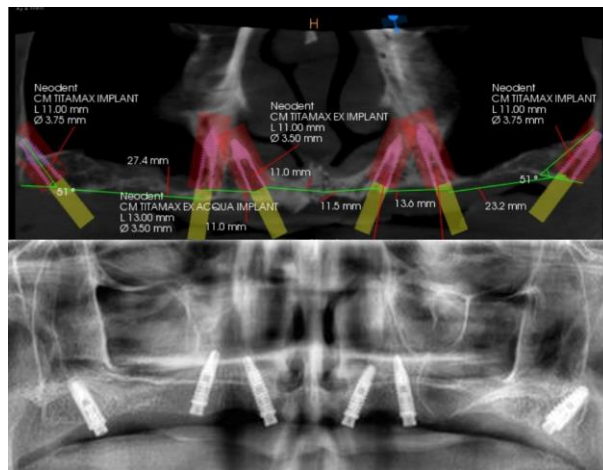


Figura 3. Implantes instalados conforme posições planejadas. **Fonte:** Próprio autor.

Para analgesia foi prescrito Dipirona Sódica 500mg (EMS S/A.- S. B. do Campo/SP-Brasil) de 6 em 6 horas por 3 dias, mesmo período do antiinflamatório Arcoxia 60 mg (Merck Sharp & Dohme Farmacêutica Ltda.- Campinas-SP-Brasil) na dose de 1 comprimido diário. No dia seguinte, a nova prótese total foi reembasada com material soft TDV Soft rebase (TDV Dental Ltda. | Pomerode/SC - Brasil).

A reabertura e a instalação de mini pilares retos e angulados e respectivas tampas de proteção foi feita após cinco meses. Nos implantes inclinados foram instalados pilares de 17 graus da marca Singular Implants - (DMR Ind. e Com. de Materiais Odontológicos LTDA. Parque das Árvores, Parnamirim, RN). O implante dental correspondente ao dente 27 foi perdido na reabertura, e um novo implante foi instalado na região do 26 (Singular Implants 4.3 x 10 mm) com torque de 25 N/cm. Foi realizado novo reembasamento da prótese total imediata.

No mês seguinte, realizou-se a captura da prótese total com os coppings em titânio com resina autopolimerizável, não utilizando o implante da região do 26. Foi checada a oclusão e realizada a instrução de higienização ao paciente.

Após 5 meses, foi feita reabertura do implante da região do 26 e instalando um minipilar de 17 graus. Seguiu-se a etapa da moldagem convencional com a instalação dos transferentes de mini-pilares, os quais foram unidos com fio dental e Resina Pattern (GC América Inc. -IL- USA), aguardou-se 10 minutos após a última aplicação da resina, foi seccionada a estrutura e unida novamente com resina autopolimerizável pattern com inserção de hastes metálicas. (Figura 4)

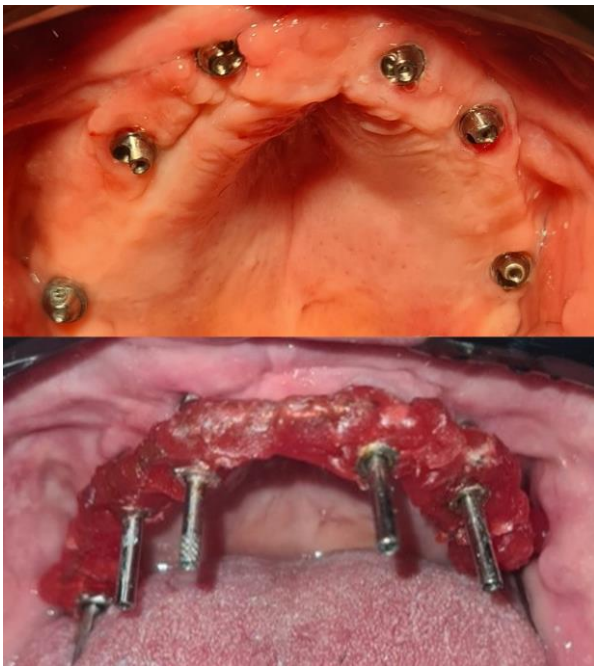


Figura 4. Posicionamento dos transferentes para moldagem. **Fonte:** Próprio autor.

Em seguida foi adaptada uma moldeira plástica com alívio dos orifícios dos transferentes de minipilares e realizada a moldagem com silicone de adição Yller (Yller Biomateriais. Pelotas – RS- Brasil) técnica de passo único (material pesado e leve inseridos em tempo único). Foi aguardado a polimerização do material conforme indicação do fabricante e removeu-se o conjunto. Assim sendo, foi realizado a conexão dos análogos aos mini-pilares e aplicação da gengiva artificial (silicone de condensação fluida da Clonagem - DFL Indústria e Comércio S.A - Rio de Janeiro - RJ - Brasil). O molde foi preenchido com o gesso tipo IV Herostone (Vigodent- Vigodent Indústria e Comércio. Rio de Janeiro - RJ- Brasil) (Figura.3).

O antagonista foi moldado com alginato Ezact Kromm (Vigodent- Vigodent Indústria e Comércio. Rio de Janeiro - RJ- Brasil) e o molde superior também foi preenchido com o gesso tipo IV Herostone (Vigodent- Vigodent Indústria e Comércio. Rio de Janeiro - RJ- Brasil). Depois, foi registrada a mordida com Silicone de adição pesada Yller (Yller Biomateriais. Pelotas – RS- Brasil). Parafusou-se o protocolo provisório sobre o modelo superior em gesso, e uniu-se ao registro de mordida e ao modelo inferior por meio de ligas elásticas. Em seguida, o conjunto foi instalado em articulador semi-ajustável (ASA), estabelecendo o registro da dimensão vertical de oclusão (DVO) para o técnico em prótese dentária realizar os planos de orientação em cera sobre o modelo de trabalho superior.

Foi provado o plano de orientação, analisando o suporte labial, corredor bucal e a DVO com compasso de Willys, para posterior marcação das linhas de orientação e foi selecionada a cor dos dentes (1C-Trilux VIPI), a cor da gengiva pelo Sistema Tomaz Gomes de caracterização (cor 16) e enviado para o

laboratório protético para confecção e fundição da barra metálica protética da prótese tipo protocolo. A barra metálica foi provada com o intuito de avaliar a passividade e o assentamento. Na etapa seguinte foi provada a montagem dos dentes em cera sobre a barra metálica e encaminhado para acrilização.

O protocolo foi instalado com torque nos parafusos sobre os minipilares de 10N/cm (Figura 5), conforme preconizado pelo fabricante. Foi realizado o ajuste oclusal, assim como as instruções de higienização com escovas unitufos, super-floss (Oral-B do Brasil Ltda-São Paulo- Brasil), bem como a entrega de irrigador oral. O primeiro retorno foi realizado após sete dias para novo ajuste oclusal e análise da higiene oral. O segundo retorno foi agendado após 15 dias da instalação do protocolo para ajustes finais.

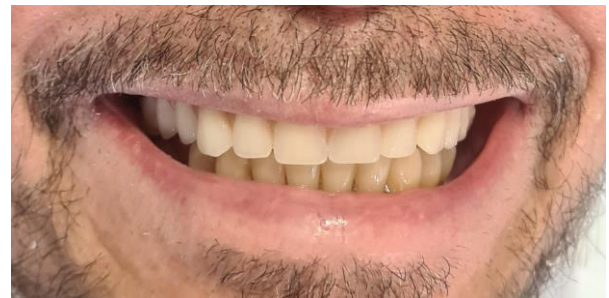

Figura 5. Instalação do protocolo superior. **Fonte:** Próprio autor.

3. DISCUSSÃO

Nesse relato de caso, após a realização do planejamento e a explanação de todas as opções terapêuticas ao paciente, optou-se pela instalação de implantes inclinados posteriores, tendo em vista os benefícios que essa técnica propiciaria ao tratamento conforme citado por Gherlone *et al.* (2022)¹⁰: menos etapas cirúrgicas, menor custo, menor morbidade, principalmente quando comparado a reconstrução óssea.

Em concordância com o observado em nosso trabalho, Capelli *et al.* (2007)¹¹ afirmam que os implantes inclinados podem suprimir a necessidade de procedimentos de enxerto ósseo em alguns casos, reduzindo assim os custos biológicos e econômicos e conduzindo a uma maior aceitação do paciente.

Outros benefícios da técnica foram abordados por Mattsson *et al.* (1999)⁵, que afirmaram que a utilização de implantes inclinados permite a colocação de implantes mais longos, proporcionando maior a área de contato implante-osso e a estabilidade primária do mesmo; a ancoragem no osso denso adjacente à parede anterior do seio maxilar contribui para favorecer a estabilidade primária. Os autores chamam atenção para o fato de a inclinação posterior dos implantes distais aumentar a distância entre os implantes anteriores e posteriores, reduzindo assim a necessidade de cantilévers distais; biomecanicamente, a distalização da plataforma do implante reduz os momentos de força e melhora a distribuição de carga.

Em contra-ponto à Mattsson (1999)⁵, os autores Att, Bernhart & Strub (2009)¹², citam em seu trabalho que o

posicionamento inclinado, principalmente de implantes posteriores, pode complicar o tratamento protético em relação a implantes colocados axialmente. Entretanto, fazem a ressalva que o uso de pilares angulados possibilita a compensação da angulação do implante, permitindo assim, fácil instalação e manejo da prótese tipo protocolo.

Em concordância com esses achados, no presente trabalho, a utilização de componentes protéticos angulados nos implantes distais instalados de forma inclinada, sugere uma excelente alternativa para facilitar o manejo e as manutenções da prótese do paciente.

Esse último aspecto foi um desafio enfrentado durante a etapa cirúrgica do caso clínico. Para minimizar tal dificuldade e a fim de favorecer a estabilidade primária, utilizamos os expansores e compactadores ósseos rotatórios, que viabilizaram o sucesso na instalação dos implantes. Huwais & Meyer (2017)¹³ concluíram que o uso das fresas rotatórias não cortantes facilita a osseodensificação e durante a perfuração giram no sentido anti-horário, autoenxertando o osso naquele local e tornando o osso denso. O autoenxerto ajuda na expansão da crista ao densificar a mesma, fornecendo estabilidade primária mesmo em anatomia óssea comprometida. Essa técnica aumenta a densidade mineral óssea assim como a quantidade de osso na superfície de colocação do implante.

Peñaroccha *et al.* (2009)¹⁴ buscaram alternativas para a colocação dos implantes em áreas críticas ao associar brocas e osteótomos na instalação de implantes inclinados em maxilas gravemente atroficas. Os autores afirmaram que a técnica do osteótomo além de preservar o osso, proporciona maior controle tátil ao cirurgião e reduz os riscos cirúrgicos.

O uso do software para planejamento virtual do procedimento cirúrgico, possibilitou a relação da posição das futuras fixações e as áreas anatômicas de interesse, para assim replicar as posições adequadas das perfurações na guia protética confeccionada em resina acrílica autopolimerizável. Ainda que demarcada de forma analógica, contribuiu para melhora da precisão da disposição ideal dos implantes planejados, esse tipo de planejamento foi também encontrado nos trabalhos de Tahmaseb *et al.* (2014)¹⁵ e Tatakis *et al.* (2019)¹⁶ e Dioguardi *et al.* (2023)¹⁷. Com a obtenção do posicionamento tridimensional dos implantes semelhantes ao planejado, a confecção da prótese pode ser realizada de forma a proporcionar melhor resultado estética, facilidade à higienização, com potencial para garantir contatos oclusais e carga do implante ideais em acordo com os achados de Chackartchi *et al.* (2022)¹⁸.

Assim, pode-se observar que o caso clínico de reabilitação de maxila atrofica foi resolvido sem a necessidade de enxerto ósseo, utilizando implantes inclinados os quais foram planejados de forma virtual e com perfurações guiadas por guia protética analógica de resina autopolimerizável, seguido de instalação de prótese protocolo com acompanhamento de 30 meses

sem apresentar qualquer intercorrência, sinal de peri-implantite e perda óssea significativa.

4. CONCLUSÃO

O tratamento reabilitador de pacientes portadores de maxilas atroficas sempre representou um grande desafio para a implantodontia. As técnicas de reconstruções ósseas como indicação principal, apesar de obterem bons resultados, implicam em um maior tempo total de tratamento, custo elevado e necessidade de processo cirúrgico adicional e mais invasivo aumentando a morbidade do procedimento, além de representar uma maior resistência na aceitação por parte do paciente. Dessa forma, a possibilidade de reabilitação com uso de implantes inclinados com perfuração guiada por guia cirúrgica protética confeccionada com referências de planejamento virtual, mostrou-se uma alternativa viável, com resultado previsível, com menor custo e maior aceitação do paciente.

5. REFERÊNCIAS

- [1] Kato Y, Kiziy Y, Tonogi MI de Y, Yamane GY. Internal structure of zygomatic bone related to zygomaticfixature. *J Oral Maxillofac Surg* 2005; 63(9):1325-9.
- [2] Lekholm, U, Zarb, GA. Patient selection and preparation. In: Branemark PI, Zarb GA, Albrektsson T, eds. *Tissue-Integrated Prosthesis: Osseointegration in Clinical Dentistry*. Chicago: Quintessence; 1985.
- [3] Rocha F, Jesus L, Assis A. Reabilitação de maxila atrofica com implantes zigomáticos: relato de caso. *RFO UPF, Passo Fundo*. 2020; 25(1):96-106.
- [4] Del Fabbro M, Testori T, Francetti L, Weinstein R. Systematic review of survival rates for implants placed in the grafted maxillary sinus. *Int J Periodontics Restorative Dent*. 2004; 24: 565–577.
- [5] Mattsson T, Köndell PA, Gynther GW, Fredholm U, Bolin A. Implant treatment without bone grafting in severely resorbed edentulous maxillae. *J Oral Maxillofac Surg*. 1999; 57:281–287.
- [6] Peñaroccha M, Maestre L, Peñaroccha D, Canullo L, Luis J, Peñaroccha M. Tilted implants for the restoration of posterior mandibles with horizontal atrophy: an alternative treatment. *J Oral Maxillofac Surg*. 2013 May; 71(5):856-64.
- [7] Cavalli N, Barbaro B, Spasari D, Azzola F, Ciatti A, Francetti L. Tilted implants for full-arch rehabilitations in completely edentulous maxilla: a retrospective study. *Int J Dent*. 2012; 2012:180379. doi: 10.1155/2012/180379. Epub 2012 Oct 23. PMID: 23133453; PMCID: PMC3486129.
- [8] Malchiodi, Luciano & Moro, Tommaso & Cattina, Diego & Cucchi, Alessandro & Ghensi, Paolo & Nocini, Pier. (2018). Implant rehabilitation of the edentulous jaws: Does tilting of posterior implants at an angle greater than 45° affect bone resorption and implant success?: A retrospective study. *Clinical Implant Dentistry and Related Research*. 20. 10.1111/cid.12655.
- [9] Cortés-Bretón Brinkmann, J.; García-Gil, I.; Pedregal, P.; Peláez, J.; Prados-Frutos, J.C.; Suárez, M.J. Long-Term Clinical Behavior and Complications of Intentionally Tilted Dental Implants Compared with

- Straight Implants Supporting Fixed Restorations: A Systematic Review and Meta-Analysis. *Biology* 2021; 10, 509. <https://doi.org/10.3390/biology10060509>.
- [10] Gherlone, E.F.; D'Orto, B.; Nagni, M.; Capparè, P.; Vinci, R. Tilted Implants and Sinus Floor Elevation Techniques Compared in Posterior Edentulous Maxilla: A Retrospective Clinical Study over Four Years of Follow-Up. *Appl. Sci.* 2022; 12, 6729.
- [11] Capelli M, Zuffetti F, Del Fabbro M, Testori T. Reabilitação imediata da mandíbula completamente edêntula com próteses fixas suportadas por implantes verticais ou inclinados: um estudo clínico multicêntrico. *Implantes Int J Oral Maxillofac.* 2007; 22: 639–644.
- [12] Att W, Bernhart J, Strub JR. Reabilitação fixa da maxila edêntula: possibilidades e resultados clínicos. *J Oral Maxillofac Surg.* 2009; 67:60–73.
- [13] Huwais S, Meyer EG: Uma nova abordagem de densificação óssea na preparação de osteotomia de implante para aumentar a estabilidade primária biomecânica, a densidade mineral óssea e o contato osso-implante. *Int J Oral Maxillofac Implants.* 2017; 32:27-36. 10.11607/jomi.4817
- [14] Peñarrocha M, Carrillo C, Boronat A, Peñarrocha M. Retrospective study of 68 implants placed in the pterygomaxillary region using drills and osteotomes. *Int J Oral Maxillofac Implants.* 2009; 24:720–726.
- [15] Tahmaseb, A.; Wismeijer, D.; Coucke, W.; Derksen, W. Computer technology applications in surgical implant dentistry: A systematic review. *Int J Oral Maxillofac Implants* 2014; 29 (Suppl. 01) 25-42.
- [16] Tatakis DN, Chien HH, Parashis AO. Guided implant surgery risks and their prevention. *Periodontol* 2000. 2019; 81(1):194-208.
- [17] Dioguardi M, Spirito F, Quarta C, Sovereto D, Basile E, Ballini A, Caloro GA, Troiano G, Lo Muzio L, Mastrangelo F. Guided Dental Implant Surgery: Systematic Review. *J Clin Med.* 2023 Feb; 13;12(4):1490. doi: 10.3390/jcm12041490. PMID: 36836025; PMCID: PMC9967359.
- [18] Chackartchi T, Romanos GE, Parkanyi L, Schwarz F, Sculean A. Reducing errors in guided implant surgery to optimize treatment outcomes. *Periodontol* 2000. 2022; 88:64–72. doi:10.1111/prd.12411