

ABORDAGEM INTEGRADA DE PLANEJAMENTO DIGITAL, CIRURGIA GUIADA, REGENERAÇÃO TECIDUAL E CARGA IMEDIATA EM REGIÃO ESTÉTICA ANTERIOR COM DEFEITO ÓSSEO SEVERO PÓS-TRAUMA: UM RELATO DE CASO CLÍNICO COM EVIDÊNCIAS

INTEGRATED APPROACH OF DIGITAL PLANNING, GUIDED SURGERY, TISSUE REGENERATION AND IMMEDIATE LOADING IN THE ANTERIOR AESTHETIC REGION WITH SEVERE POST-TRAUMATIC BONE DEFECT: A CLINICAL CASE REPORT WITH RECENT EVIDENCE

CRISTIANE DE CILLO **CATENACE**^{1*}, EDUARDO GUIMARÃES MOREIRA **MANGOLIN**²

1. Cirurgiã-Dentista, Especialista em Implantodontia, Mestre em odontologia digital, Faculdade São Leopoldo Mandic; 2. Cirurgião-Dentista, Especialista em Implantodontia e Ortodontia, Mestre em Ortodontia e Implante, Faculdade São Leopoldo Mandic.

* Av.Goiás, 1860, Sala 401, Bairro Santo Antônio, São Caetano do Sul, São Paulo, Brasil. CEP: 09521-300. cristiane.cillo@gmail.com

Recebido em 08/03/2026. Aceito para publicação em 28/03/2026

RESUMO

Traumas dento alveolares em pacientes jovens frequentemente resultam em perdas dentárias associadas a defeitos ósseos e gengivais significativos, especialmente na região estética anterior da maxila. O planejamento digital aliado à cirurgia guiada e às técnicas de regeneração tecidual guiada tem se mostrado uma alternativa previsível para reabilitação funcional e estética nesses casos complexos. Este artigo relata o caso clínico de um paciente do sexo masculino, 22 anos, vítima de trauma com fratura dos dentes 21 e 22, associado à perda óssea vestibular significativa e colapso de tecidos moles. O planejamento foi realizado em Sidexis 4, com instalação guiada de dois implantes estreitos MIS (3.3 x 11,5 mm) e regeneração óssea e gengival com matriz colágena volumizadora Ossix Volumax. Foram instalados minipilares imediatos e provisórios ferulizados em carga imediata. O acompanhamento de 7 dias demonstrou adequada cicatrização, estabilidade dos tecidos peri-implantares e bom perfil de emergência provisório. O planejamento digital e a cirurgia guiada associada à regeneração tecidual mostraram-se previsíveis e eficazes na reabilitação estética em região anterior comprometida por trauma.

PALAVRAS-CHAVE: Implantes dentários; cirurgia guiada; carga imediata; regeneração óssea guiada; trauma dentoalveolar.

ABSTRACT

Dentoalveolar trauma in young patients often results in tooth loss associated with significant bone and gingival defects, especially in the anterior aesthetic region of the maxilla. Digital planning combined with guided surgery and guided tissue regeneration techniques has proven to be a predictable alternative for functional and aesthetic rehabilitation in these complex cases. This article reports the clinical case of a 22-

year-old male patient who suffered trauma with fracture of teeth 21 and 22, associated with significant vestibular bone loss and soft tissue collapse. The planning was performed in Sidexis 4, with guided placement of two narrow MIS implants (3.3 x 11.5 mm) and bone and gingival regeneration with Ossix Volumax volumizing collagen matrix. Immediate mini-abutments and splinted provisional restorations were installed with immediate loading. The 7-day follow-up demonstrated adequate healing, stability of peri-implant tissues, and a good provisional emergence profile. Digital planning and guided surgery combined with tissue regeneration proved predictable and effective in aesthetic rehabilitation in an anterior region compromised by trauma.

KEYWORDS: Dental implants; guided surgery; immediate loading; guided bone regeneration; dentoalveolar trauma.

1. INTRODUÇÃO

A reabilitação de defeitos alveolares na região estética anterior representa um dos maiores desafios na prática da implantodontia contemporânea. O trauma dentoalveolar acarreta perda óssea horizontal e vertical, colapso de tecidos moles e alterações na arquitetura do rebordo, dificultando o posicionamento tridimensional ideal do implante e comprometendo o perfil de emergência protético. Tradicionalmente, a reconstrução de defeitos severos exigia abordagens em múltiplas fases com regeneração alveolar prévia, prolongando o tempo de tratamento e expondo o paciente a maior morbidade cirúrgica⁴.

Nos últimos anos, avanços em tecnologia digital — incluindo softwares de planejamento tridimensional, cirurgia guiada e integração CAD/CAM — permitiram maior precisão no posicionamento de implantes, menor variabilidade clínica e melhores resultados estéticos. A literatura recente enfatiza a importância de um

planejamento proteticamente orientado para otimizar a saúde peri-implantar e a estética do sorriso, particularmente em áreas de alto impacto visual^{3,5}.

O uso de enxertos de matriz colágena volumizadora e biomateriais de regeneração óssea tem sido cada vez mais validado como alternativa para reconstrução de defeitos de tecidos duros e moles, com evidências de ganho volumétrico significativo e estabilidade tecidual sustentável⁷. A carga imediata, por sua vez, associada a estabilidade primária adequada, é reconhecida como fator chave para manter o perfil gengival e reduzir a reabsorção tecidual pós-trauma ou pós-exodontia¹. Este relato de caso descreve a aplicação integrada de planejamento digital, cirurgia guiada, regeneração óssea e gengival com matriz colágena volumizadora, instalação de implantes estreitos e provisórios em carga imediata, apresentando resultados clínicos de curto prazo e correlação com a literatura atual.

2. CASO CLÍNICO

Dados do Paciente e Diagnóstico: Paciente E.J.S., masculino, 22 anos, compareceu à consulta após acidente traumático com fratura dos elementos dentários 21 e 22, associado à perda óssea alveolar vestibular importante e colapso de tecidos moles. O paciente relatou uso prolongado de prótese parcial removível provisória mal adaptada, observando deficiência estética significativa e instabilidade funcional. O exame clínico revelou defeito ósseo horizontal severo na região anterior da maxila, associado à ausência de tecido gengival queratinizado adequado e concavidade acentuada do rebordo vestibular.

Tabela 1. Cronograma Clínico do Caso.

Etapa Clínica	Procedimento Realizado	Recursos Utilizados	Objetivo Clínico
Avaliação inicial	Anamnese, exame clínico e tomografia	TCFC, escaneamento intra oral, fotografia intra oral	Diagnóstico do defeito ósseo e tecidual
Planejamento digital	Posicionamento virtual dos implantes e desenho da guia cirúrgica	Sidexis 4	Planejamento protético guiado
Confeção da guia	Produção da guia cirúrgica	Guia impressa 3D	Precisão cirúrgica e segurança
Cirurgia guiada	Instalação de 2 implantes MIS 3.3x11,5mm	Kit de cirurgia guiada MIS Narrow	Posição tridimensional precisa
Regeneração tecidual	Aumento ósseo e gengival simultâneo	Matriz colágena Ossix Volumax	Ganho de volume vestibular
Provisório	Instalação de minipilares e coroas ferulizadas em carga imediata	Minipilares 1mm e 2mm + provisórios	Preservação do perfil de emergência
Pós operatório (7dias)	Avaliação clínica	Exame clínico e fotográfico	Avaliação da cicatrização e estabilidade tecidual
Fase protética	Planejada após osseointegração	Escaneamento intra oral e CAD/CAM	Reabilitação estética e funcional

Fonte: os autores.

Exames de Imagem e Planejamento Digital: A tomografia computadorizada de feixe cônico evidenciou perda óssea significativa nas regiões 21 e 22, com espessura óssea vestibular insuficiente para o posicionamento tridimensional dos implantes sem regeneração tecidual concomitante.

O planejamento foi realizado no software Sidexis 4, integrando a tomografia com escaneamento intraoral e posicionamento virtual dos implantes proteticamente orientado. Dois implantes estreitos MIS (3.3 x 11.5 mm) foram selecionados para otimização biomecânica dentro das restrições anatômicas, com foco em alcançar uma estabilidade primária ≥ 35 Ncm, critério frequentemente citado na literatura para viabilizar carga imediata segura⁸.

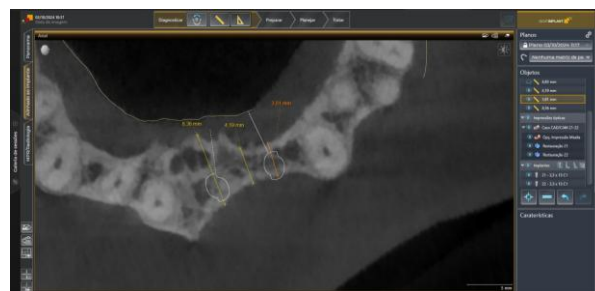

Figura 1. Tomografia computadorizada de feixe cônico em corte axial da região dos dentes 21 e 22 evidenciando defeito ósseo vestibular severo e concavidade do rebordo alveolar após trauma dentoalveolar. Observa-se remanescente ósseo limitado em espessura vestibulo-palatina, comprometendo o posicionamento tridimensional ideal dos implantes.

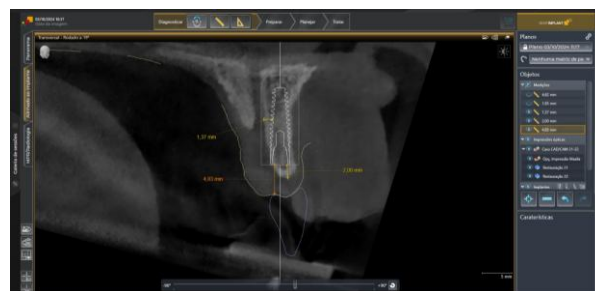


Figura 2. Corte transversal demonstrando planejamento virtual do implante na região do dente 21, com mensuração das distâncias às tábuas ósseas vestibular e palatina e relação com estruturas anatômicas adjacentes, evidenciando a necessidade de regeneração óssea e tecidual associada.

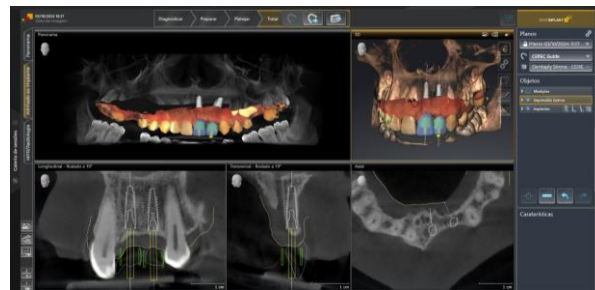

Figura 3. Planejamento tridimensional com sobreposição de escaneamento intraoral e tomografia no software Sidexis 4, demonstrando o posicionamento proteticamente guiado dos implantes nas regiões dos dentes 21 e 22 e o desenho da guia cirúrgica. Planejamento virtual dos implantes, evidenciando o correto eixo protético, profundidade de instalação e relação com os dentes adjacentes, reforçando a previsibilidade da cirurgia guiada.

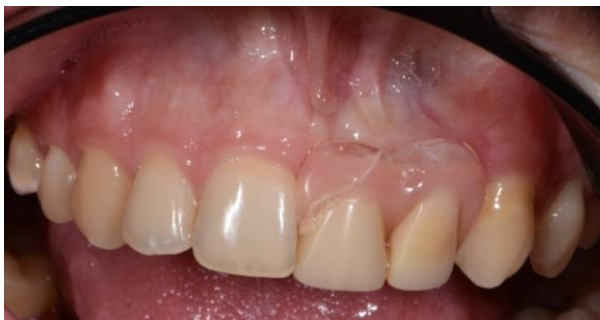

Figura 4. Aspecto clínico pré-operatório evidenciando colapso de tecidos moles e concavidade vestibular acentuada na região dos dentes 21 e 22, associada ao uso prévio de prótese parcial removível provisória mal adaptada.

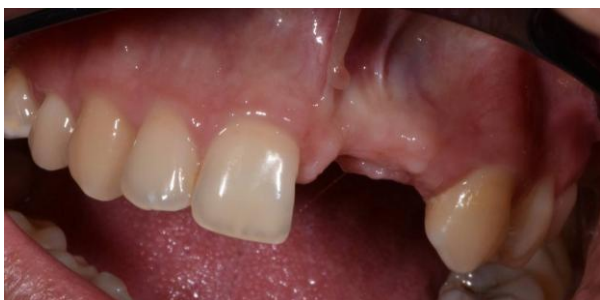

Figura 5. Aspecto clínico do rebordo alveolar após exodontia prévia traumática, com deficiência volumétrica de tecidos duros e moles na região anterior da maxila, caracterizando defeito horizontal vestibular severo.

Procedimento Cirúrgico e Regeneração Tecidual: Confeccionou-se guia cirúrgica personalizada utilizando o kit de cirurgia guiada Narrow da MIS. Com anestesia local, a técnica guiada permitiu abertura mínima de retalho e instalação precisa dos implantes na posição planejada. Foi observada presença de defeito ósseo vestibular severo, tratado com matriz colágena Ossix Volumax associada à membrana reabsorvível, seguindo o protocolo de regeneração de carga óssea e gengival simultâneo — estratégia apoiada por evidências recentes que demonstram ganho volumétrico significativo sem necessidade de enxertos autógenos⁹.

Provisionalização Imediata: Após a instalação dos implantes, foram colocados minipilares com cinta cervical de 1mm e 2mm, seguidos de confecção e instalação de coroas provisórias ferulizadas em carga imediata. A estratégia de ferulização foi adotada para distribuir uniformemente cargas excêntricas e reduzir risco de micromovimentação, alinhada a protocolos prognósticos de sucesso em carga imediata^{2,6}.

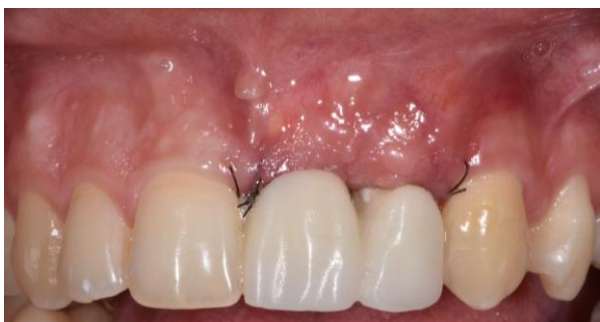

Figura 6. Aspecto clínico pós-cirúrgico imediato com provisionalização.

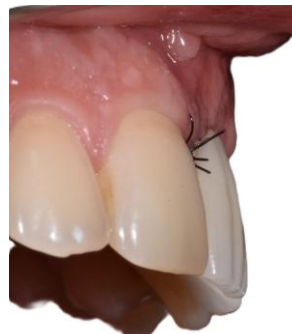

Figura 7. Aspecto clínico visão lateral pós-cirúrgico imediato com provisionalização.

Pós-operatório Imediato: A avaliação no 7º dia pós-operatório demonstrou ausência de edema significativo, adequada cicatrização dos tecidos moles e manutenção volumétrica vestibular (Figura 7). Os provisórios mantiveram perfil de emergência estável e sem sinais de inflamação peri-implantar.

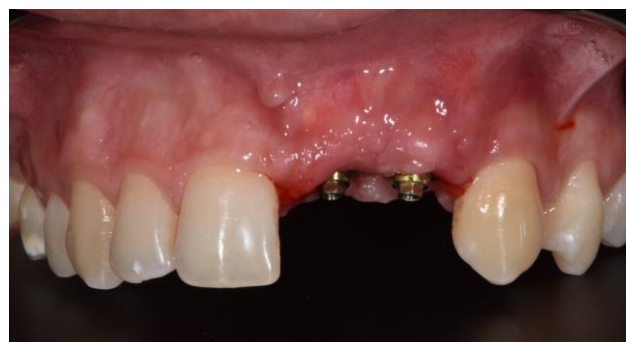

Figura 8. Aspecto clínico após 90 dias.

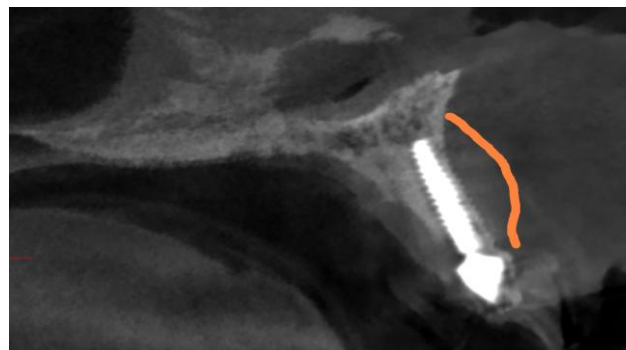

Figura 9. Aspecto tomográfico após 90 dias.

3. DISCUSSÃO

Planejamento Digital e Precisão Cirúrgica: O planejamento tridimensional proteticamente guiado é amplamente reconhecido por reduzir variabilidade inter-operatória e minimizar desvios implantológicos, fatores cruciais em áreas de estética elevada¹¹. Softwares robustos permitem simular cenários de instalação otimizada, além de facilitar comunicação interdisciplinar entre cirurgiões e protéticos.

Regeneração Tecidual Concomitante: A literatura recente tem enfatizado o papel de biomateriais colágenos volumizadores na regeneração simultânea de tecidos duros e moles, proporcionando aumento de volume sem as desvantagens de transporte tecidual extensivo e morbidade doadora¹⁰. Estudos controlados

mostram que tais biomateriais promovem remodelamento positivo do tecido conjuntivo e suporte ao rebordo palpável, resultando em vantagens estéticas significativas em curto e médio prazo.

Carga Imediata e Estabilidade Biomecânica: A ferulização dos provisórios e controle oclusal são elementos fundamentais em protocolos de carga imediata, especialmente em implantes estreitos instalados em rebordos deficientes^{1,6}. A literatura sustenta que estabilidade primária adequada, ausência de sobrecarga excêntrica e planejamento protético são preditores de sucesso na osseointegração sob carga imediata.

Considerações de Longo Prazo: Embora os resultados clínicos iniciais sejam favoráveis, a continuação do acompanhamento clínico e radiográfico é essencial para avaliar a estabilidade volumétrica a longo prazo, saúde peri-implantar e desempenho funcional dos elementos protéticos. Estudos recentes salientam monitoramento intensivo nos primeiros 12–24 meses como determinante de prognóstico a longo prazo⁴.

4. CONCLUSÃO

A abordagem integrada de planejamento digital proteticamente orientado, cirurgia guiada guiada, regeneração tecidual com biomateriais volumizadores e provisórios ferulizados em carga imediata demonstrou ser uma alternativa previsível e funcionalmente eficiente para a reabilitação de defeitos alveolares severos na região estética anterior. O uso de tecnologia digital aliada à evidência clínica atual proporciona resultados estéticos e funcionais promissores, com redução de morbidade e maior precisão cirúrgica.

5. REFERÊNCIAS

- [1] De Bruyn H, Cosyn J, Doornewaard R, *et al.* Immediate loading and soft tissue stability around dental implants: current evidence. *Clin Oral Implants Res.* 2021; 32(2):157-74.
- [2] Esposito M, Grusovin MG, Maghaireh H, *et al.* Long-term outcomes of immediate loading protocols: a systematic review. *Int J Oral Maxillofac Implants.* 2021; 36(Suppl):S5-20.
- [3] Gallucci GO, Benic GI, Eckert SE, *et al.* Digital technologies for implant planning and placement. *J Dent Res.* 2021; 100(10):1081-8.
- [4] Jung RE, Apaza Alccayhuaman KA, Romero-Bustillos M, *et al.* New perspectives in bone regeneration: GBR and regenerative strategies in implant dentistry. *Periodontol.* 2000 2024; 85(1):108-36.
- [5] Kan JY, Rungcharassaeng K, Morimoto T, *et al.* Prosthodontically guided implant planning: 10-year evidence. *J Prosthet Dent.* 2023; 129(1):15-24.[
- [6] Lops D, Romeo E, Storelli S, *et al.* Ferulization and immediate loading: biologic rationale and clinical outcomes. *Clin Implant Dent Relat Res.* 2022; 24(6):834-46.
- [7] Sanz M, Simion M, Working Group 3, *et al.* Substitute biomaterials for soft tissue and ridge augmentation: consensus report. *Clin Oral Implants Res.* 2022; 33(Suppl 27):98-116.
- [8] Tarnow DP, Chu SJ, Salama MA, *et al.* Implant stability metrics and immediate loading: update. *Int J Oral Maxillofac Implants* 2022; 37(Suppl):13-24.
- [9] Thoma DS, Zeltner M, Hilbe M, *et al.* Collagen matrices in soft tissue regeneration: evidence-based overview. *J Clin Periodontol* 2023; 50(Suppl 25):28-46.
- [10] Thoma DS, Zeltner M, Hilbe M, *et al.* Ossification and bone regeneration in a canine GBR model. Part 1: thick vs thin glycated cross-linked collagen devices. *Int J Oral Maxillofac Implants* 2023; 801-810.
- [11] Verduyssen M, Cox C, Coucke W, *et al.* Accuracy and clinical outcomes of guided implant surgery: meta-analysis. *Clin Oral Implants Res* 2022; 33(2):108-26.