OSTEOSSÍNTESE DE FRATURAS LE FORT I E II ASSOCIADO A RECONTRUÇÃO DE ASSOALHO DE ÓRBITA: RELATO DE CASO

OSTEOSYNTHESIS OF LE FORT I AND II FRACTURES ASSOCIATED WITH ORBITAL FLOOR RECONTRUCTION: CASE REPORT

UANDER DE CASTRO **OLIVEIRA**[1*], ANDRÉIA FERNANDES DE **SOUZA**[2], ELISA CARVALHO **SOUZA**[2], JÚLIO CÉSAR MARINHO DOS **ANJOS**[2], MARCOS PAULO VELOSO **COELHO**[2], VINÍCIUS MARQUES DE **OLIVEIRA**[3]

1. Graduado em Odontologia pelo Centro Universitário de Anápolis, Professor Especialista em Cirurgia Bucomaxilofacial, das Disciplinas de Cirurgia e Clínica Integrada do curso de Odontologia da Faculdade Evangélica de Goianésia. **2.** Acadêmico do curso de graduação do curso Odontologia da Faculdade Evangélica de Goianésia; **3.** Graduado em Odontologia pelo Centro Universitário de Anápolis, Especialista em Cirurgia Bucomaxilofacial.

Hospital Ortopédico de Ceres, Rua Sebastião Dante Camargo, 163-37 - Centro, Ceres, Goiás, Brasil. CEP: 76300-000.
uanderoliveira2011@gmail.com

Recebido em 02/11/2023. **Aceito** para publicação em 08/11/2023

RESUMO

O terço médio da face pode ser gravemente acometido funcionalmente e esteticamente, por meio dos traumas mais complexos de Le Fort I, II e III. Pode-se encontrar fraturas associadas e isoladas, como de zigoma, órbita, maxila e ossos nasais. As fraturas são tratadas através de reconstrução cirúrgica dos ossos mais profundos para os mais externos com uso de placas de titânio e parafusos, reconstruindo o terço médio da face, assim como, restaurando a funcionalidade e estética do paciente. O presente artigo de relato de caso tem como objetivo descrever a importância do tratamento de fraturas e a reconstrução facial de um paciente com Le Fort I e II associada, além do diagnóstico e prognóstico.

PALAVRAS-CHAVE: Osteotomia de Le Fort, órbita, maxila, osteossíntese.

ABSTRACT

The middle third of the face can be seriously compromised functionally and aesthetically, through the more complex traumas of Le Fort I, II and III. We can find associated and isolated fractures, such as zygoma, orbit, maxilla and nasal bones. Fractures are treated through surgical reconstruction of the deepest bones to the most external ones using titanium plates and screws, reconstructing the middle third of the face, as well as restoring the patient's functionality and aesthetics. This case report article aims to describe the importance of treating fractures and facial reconstruction in a patient with associated Le Fort I and II, in addition to its diagnosis and prognosis.

KEYWORDS: Le Fort osteotomy, orbit, maxilla, osteosynthesis.

1. INTRODUÇÃO

Em 1901, René Le Fort caracterizou três tipos de fraturas faciais, sendo elas: Le Fort I, II e III. Na complicação Le Fort I foi relatada a separação da maxila das estruturas nasais, zigomáticas e lâminas pterigoideas. Nas tipo II ocorrem a separação da maxila e complexo nasal aderido às estruturas zigomáticas e nasais. Por fim, Le Fort III é caracterizada pela separação do complexo-naso-etmoidal (NOE), no qual zigomas e maxila são separados da base do crânio[1].

Segundo estudos, o principal fator etiológico dos traumas faciais, entre 21 e 40 anos, está relacionado a acidentes de trânsito, com destaque para os acidentes motociclísticos; seguido da violência física com predomínio do gênero masculino. Vale destacar, que as etiologias supracitadas sofrem influência de fatores sociais, econômicos e culturais; além de variações de gênero, faixa etária e etiologia a depender do local do estudo[3,4].

A condução das fraturas maxilares começa com o estabelecimento de um diagnóstico preciso, que foi radicalmente aprimorado pelo uso rotineiro da tomografia computadorizada. Em específico, é concebível que as fraturas ocorram em mais de um nível no mesmo lado. Outras fraturas do terço médio da face podem ocorrer em associação com as fraturas de Le Fort, incluindo fraturas do palato duro e da mandíbula, afetando a oclusão e, consequentemente, o reparo das mesmas[5].

Na atualidade, a tecnologia que deixa o sistema de fixação interna rígida mais rápida e completa por meio de abordagem cirúrgica, trouxe resultados estético-funcionais satisfatórios, visto a destruição causada pelo trauma. Conhecer as causas, critérios e manifestações clínicas do trauma maxilofacial pode facilitar no estabelecimento de um tratamento eficiente e a recomendação de medidas preventivas que possam conter sua incidência[6].

O presente estudo tem por finalidade descrever, em um relato de caso, a importância do correto diagnóstico e tratamento planejado das fraturas de maxila Le Fort I

e II. Ademais, a análise descritiva desses padrões de fratura pode contribuir para correta abordagem por parte dos profissionais, além de otimizar o prognóstico dos pacientes.

2. CASO CLÍNICO

Paciente gênero masculino, 35 anos, atendido no hospital ortopédico de Ceres, vítima de acidente motociclístico, queixando-se de dificuldade mastigatória, perda de projeção facial, obstrução nasal e quadro de sintomatologia dolorosa. Ao exame físico a escala de coma de Glasgow 15, edema em face, equimose periorbitária bilateral, mobilidade importante de maxila, distopia oclusal com mordida aberta anterior e abertura de boca de 30 mm devido ao quadro de dor, sem limitação mecânica. A avaliação oftalmológica revelou diplopia ocular com presença notável de degrau ósseo em rebordo infraorbitário bilateral, associado a parestesia do nervo infraorbitário e distância intercantal de 34 mm. No exame complementar de imagem de tomografia computadorizada, foi evidenciado fratura de maxila Le Fort I e II. (Figuras 1 e 2).

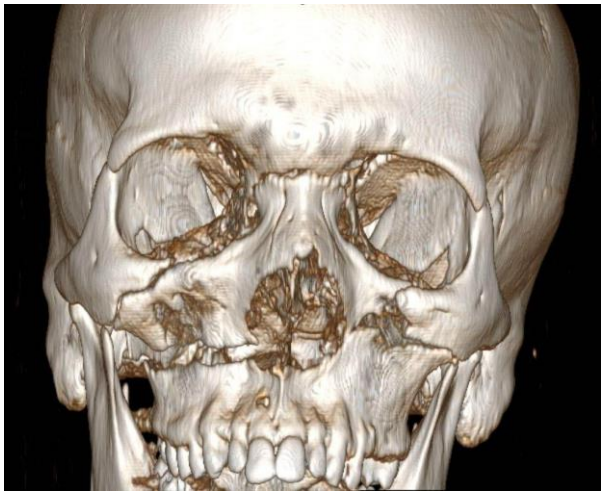

Figura 1. TC de face frontal evidenciando fratura do complexo zigomatico-orbitário e fratura de maxila. **Fonte:** Os autores, 2023.

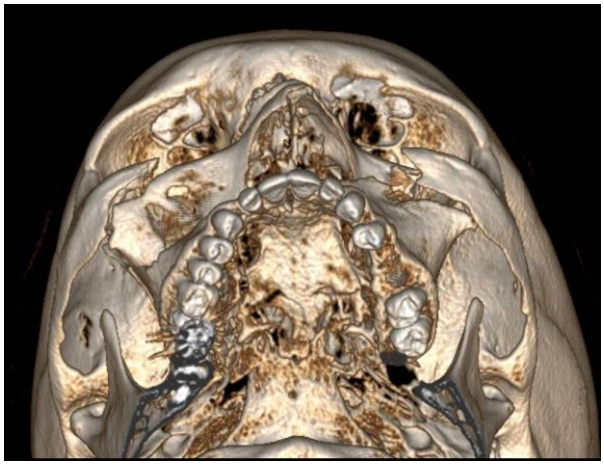

Figura 2. TC axial de face, salientando fratura Le Fort I e II. **Fonte:** Os autores,2023.

Após preparo adequado do paciente com todos os exames pré-operatórios, o paciente foi submetido a cirurgia de redução aberta e fixação das fraturas em face, que se iniciou com indução anestésica e intubação orotraqueal com derivação submentual (Figura 3). Realizou-se o acesso subciliar bilateral para exposição das fraturas em rebordo infraorbitário, e acesso em fundo de vestíbulo de maxila bilateral. (Figura 4,5 e 6)

Figura 3. Intubação – Derivação Submentual. **Fonte:** Os autores, 2023.

Figura 4. Acesso Subciliar Direito. **Fonte:** Os autores, 2023.

Figura 5. Acesso Subciliar Esquerdo. **Fonte:** Os autores, 2023.

Após identificação e redução de todas as fraturas com desimpacção da maxila com fórceps de rowe (Figura 7), instalou-se duas placas sistema 2.0 mm com 8 furos e 5 parafusos em pilar zigomático maxilar bilateral, duas placas em “L” sistema 2.0 com 4 furos e

4 parafusos no pilar nasomaxilar bilateral, uma placa sistema 1.5 mm com 4 furos e 4 parafusos em fratura palatoalveolar lado direito e duas placas sistema 1.5 mm com 6 furos e 5 parafusos no rebordo infraorbitário associado a uma tela de titânio para reconstrução do soalho de órbita lado esquerdo. (Figuras 8,9 e 10).

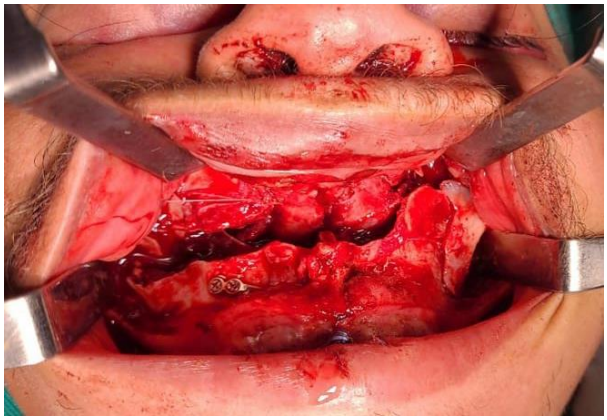

Figura 6. Acesso em fundo de vestíbulo de maxila. **Fonte:** Os autores, 2023.

Ao exame de tomografia no pós-operatório imediato, foi observado fraturas bem reduzidas e material de osteossíntese em posição. (Figuras 11,12 e 13).

Figura 7. Procedimento cirúrgico da desimpacção de maxila com fórceps de Rowe. **Fonte:** Os autores, 2023.

Figura 8. Fixação do rebordo infraorbitário direito com afastadores Minessota e Senn Muller. **Fonte:** Os autores, 2023.

Figura 9. Fixação e reconstrução do soalho de órbita esquerdo. **Fonte:** Os autores, 2023

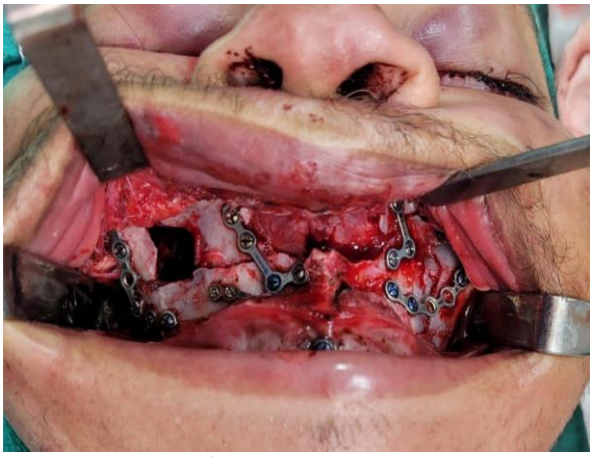

Figura 10. Pilar Zigomático Maxilar Bilateral e Pilar Nasomaxilar da Bilateral e Fratura Palatoalveolar. **Fonte:** Os autores, 2023.

Figura 11. Reconstrução 3D: Fixação e reconstrução dos rebordos infraorbitário e bilaterais, fixação dos Pilares Zigomático Maxilar Bilateral e Pilar Nasomaxilar da Bilateral. **Fonte:** Os autores, 2023.

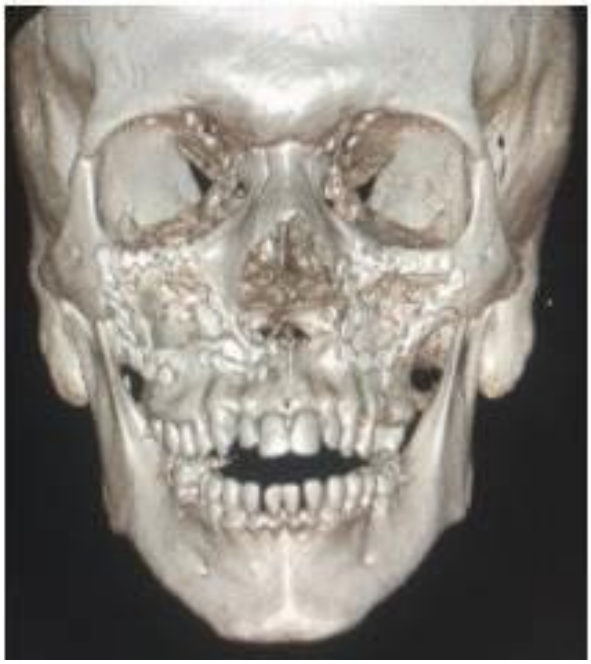

Figura 12. Reconstrução 3D: Reconstrução dos Pilares Zigomático Maxilar Bilateral e Pilar Nasomaxilar da Bilateral. **Fonte:** Os autores, 2023.

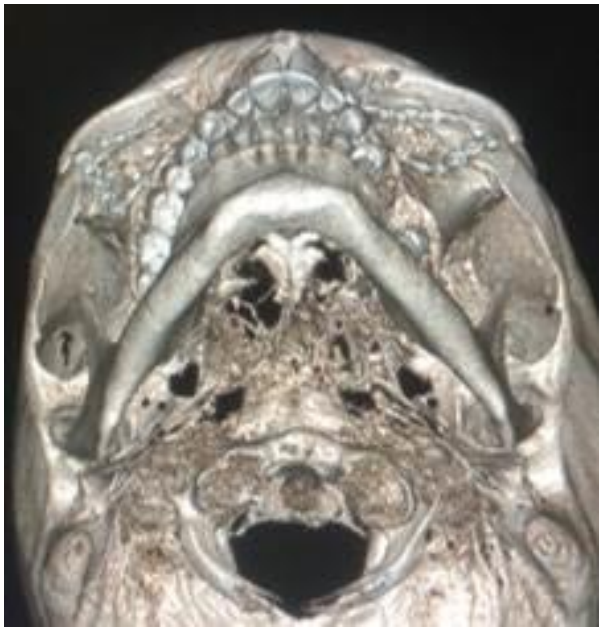

Figura 13. Tomografia 3D: Fixação dos Pilares Zigomático Maxilar Bilateral e Pilar Nasomaxilar da Bilateral salientando o terço médio na posição correta devolvendo a projeção facial. **Fonte:** Os autores, 2023.

Para a síntese dos acessos cirúrgicos subciliar bilateral, utilizou-se os fios de vicryl 4.0 e nylon 5.0, realizando sutura por planos. Para o acesso intraoral, foi utilizado o vicryl 4.0.

No pós-operatório de 07 dias foi removida a sutura, o paciente apresentou boa evolução clínica, cicatrização satisfatória, ausência de sinais de infecção ou deiscência, sem queixas álgicas e abertura de boca de cerca de 37 mm.

Atualmente o paciente encontra-se em acompanhamento pós-operatório de 7 meses, com boa projeção facial, acuidade e motilidade ocular preservadas, perfusão nasal e oclusão estável. Função e estética do paciente foram restabelecidas de forma satisfatória.

3. DISCUSSÃO

O tratamento proposto dessas lesões, especificadamente na face, tende a recuperação tanto funcional como estética, com o mínimo de sequelas possíveis ao paciente. O tratamento dessas fraturas no terço médio da face torna se um desafio a traumatologia bucomaxilofacial por estar localizado numa região de relação funcional com diversos sistemas vitais do corpo humano, além da importância estética, sendo essencial para reconhecimento por autoimagem e interpessoal[2].

O correto diagnóstico dessas fraturas consiste através de exames físicos e imaginológicos, os quais são fundamentais para reconhecer esses tipos de fraturas, assim permitir o correto tratamento. Clinicamente as fraturas Le Fort tem alguns sinais e sintomas como mobilidade, juntamente com parestesia do nevo infraorbitário, maloclusão, dor e edema na região do terço médio juntamente com a equimose e enoftalmia[2].

Diplopia presente inicialmente após fratura zigomática costuma resultar de edema ou de um hematoma de um ou mais músculos extraoculares ou seus nervos e edema ou hematoma intraorbital como foi ocorrido no caso clínico descrito acima. Ocasionalmente, o aprisionamento muscular é a causa de diplopia, mas tal encarceramento deve ser perceptível ao teste de ducção forçada. A diplopia persistente ocorre em uma pequena porcentagem de pacientes após o que parece ter sido um tratamento adequado, que varia de 3% a 15% nas séries relatadas, e, em geral, ocorre espontaneamente dentro de 5 a 7 dias[2].

Procurando avaliar a melhor alternativa para manutenção de via aérea, a intubação submentoniana tem se mostrado amplamente vantajosa em casos de trauma bucomaxilofacial, pois permite um acesso intraoperativo livre para reestabelecer a oclusão dental e acesso a pirâmide nasal para tratamento das fraturas frontonasais[8].

Traumas de Le Fort I e II são as mais acometidas, acidentes automobilísticos tem se mostrado o fator etiológico de maior ocorrência entre as fraturas, porém nos traumas dificilmente as forças são perfeitamente localizadas, virando fraturas combinadas imprevisíveis. Dentre as principais complicações temos a maloclusão como que mais acomete o paciente, nessas fraturas as abordagens cirúrgicas são intraorais para restabelecer o posicionamento correto dos segmentos fraturados com mínimo comprometimento estético e com pequenos índices de complicações mas no que diz a respeito de fraturas concomitantes faz se necessário na maioria dos casos a associação com acesso transcutâneos, em casos de laceração presente, utiliza se do ferimento prévio para acesso a tal região para fixação e redução[9].

É necessário a realização correta da técnica cirúrgica de redução da fixação nos pilares zigomáticos maxilar bilateral e pilar nasomaxilar bilateral, com placas e parafusos do sistema 1.5 mm e 2.00 mm para restabelecimento final estético e funcional[10].

A redução das fraturas pode ser fechada ou aberta, e a estabilização pode ser realizada com fio metálico ou microplacas, mini placas e parafusos. A reposição e imobilização favorecem o fechamento de fístulas liquóricas, quando existentes, tratadas após o paciente estar neurologicamente estável[11].

O tratamento reconstitutivo das fraturas através de biossínteses ósseas é realizado por fios de aço, placas metálicas em aço, vitálio, titânio, por parafusos interfragmentários e placas bioabsorvíveis[12]. Considerando a fixação interna de fraturas zigomáticas, mini placas estão entre o método de osteossíntese mais favorável. Suas vantagens técnicas e funcionais e desvantagens (risco de perda dos parafusos e placas) são amplamente demonstradas na literatura[13].

Diante das fixações com placas de titânio, comorbidades médicas associadas à supressão da função imunológica podem surgir dentre eles incluem o diabetes melito, a síndrome da imunodeficiência adquirida, a má nutrição e o alcoolismo crônico, os quais levam a um aumento geral das taxas de infecção[7].

O tempo sucedido após o trauma é um fator fundamental de suma importância no direcionamento do tratamento das fraturas faciais. Este período deve ser o mais rápido possível, priorizando o atendimento imediato, visto que dentro de poucos dias a fratura não tratada pode sofrer complicações devido a formação de fibroses e início da consolidação do tecido ósseo, fato comprovado pelo caso apresentado já que o tratamento foi realizado no período apropriado[14].

As fraturas Le Fort são fraturas faciais específicas ocasionadas após um trauma do tipo contuso. Independentemente de apresentarem baixas taxas de mortalidade, essas lesões estão constantemente associadas a outras lesões graves na cabeça e pescoço. Desse modo é de suma importância o diagnóstico das fraturas faciais com rapidez e precisão para obter um plano de tratamento ideal, minimizando possíveis complicações no pós-operatório[15].

Fraturas Le Fort I e Le Fort II são capazes de acontecer em indivíduos submetidos a traumas de longo impacto em direção anterior, como nos casos de acidentes moto ciclísticos. No procedimento destas fraturas, tem mostrado sucesso na obtenção de um bom resultado estético e funcional ao paciente, colaborando para o retorno da oclusão aos padrões de normalidade[15].

A maioria dos autores, se não todos, acabaram concordando que o exame de imagem para melhor estabelecimento do diagnóstico acaba sendo a TC (tomografia computadorizada), considerada padrão ouro, que revela o grau exato de deslocamento ósseo das fraturas, bem como sua relação com as estruturas adjacentes, tornando-se a modalidade de imagem mais fiel e útil para diagnosticar fraturas de terço médio da face[15]. Manipulando os cortes axiais, coronais e sagitais da tomografia, existe também a possibilidade de realizar uma reconstrução em três dimensões com a finalidade de ter uma ideia global do caso a ser examinado[17].

É importante ressaltar que o exame clínico é soberano para diagnóstico de fraturas ortopédicas, estando os exames de imagem como recursos coadjuvante que auxilia no diagnóstico e permite planejamento cirúrgico que será adotado para tratamento[16].

Mesmo com diferentes ordens de tratamento sendo propostas, qualquer uma delas pode ser satisfatória quando se compreende a anatomia, as metas e os procedimentos. O sucesso do tratamento baseia-se, também, na experiência do cirurgião e na prevenção de erros por este, para que a altura e largura facial sejam restabelecidas da maneira mais fidedigna possível, comparativamente, ao estado anterior ao trauma[17].

4. CONCLUSÃO

Conclui-se que as fraturas de face Le Fort I e II são demasiadamente comuns acometendo maiormente pessoas do sexo masculino com faixa etária até os 40 anos de idade vítimas principalmente de acidentes automobilísticos. Para tratamento dessas fraturas requer um grande domínio da anatomia e destreza manual para o procedimento de reconstrução da face. O diagnóstico preciso de fraturas é fundamental para o reestabelecimento da função e estética, dessa forma proporcionando ao paciente uma boa revitalização do tratamento.

5. REFERÊNCIAS

[1] Hupp, James, R. Tucker, Myronr. Cirurgia oral e Maxilofacial Contemporânea. GEN Guanabara Koogan; 7ª edição (28 Janeiro 2021)

[2] Fonseca RJ. Trauma Bucomaxilofacial 4.ed. Rio de Janeiro: Elsevier,2015.

[3] Silva JJDL, Lima AAAS, Melo IFS, *et al*. Trauma facial: análise de 194 casos. Rev. bras. cir. Plást. 2011; 26(1):37-41.

[4] Stolz ADSB, Meller FB, Quesada GA, *et al.* Análise epidemiológica de fraturas bucomaxilofaciais em pacientes atendidos no Hospital Universitário de Santa Maria-HUSM: um estudo retrospectivo. Revista Odontológica do Brasil Central. 2011; 20(53):129-135

[5] Fraioli RE, Branstetter BF, Deleyiannis FWD. Fraturas faciais: além de Le Fort. Otolaryngol Clin N Am. 2008; 41:51–76. doi: 10.1016/j.otc.2007.10.003

[6] Mohajerani SH, Asghari S. Padrão de fraturas faciais médias em Teerã, Irã. Dent Traumatol. 2011; 27:131–134.

[7] CAUBI AF, *et al.* Submental intubation in oral maxillofacial surgery: review of the literature and analysis of 13 cases. Med.Oral Patol. Oral Cir. Bucal, Valencia. 2008; 13(3):197-200.

[8] Oliveira-Campos GH, Lauriti L, Yamamoto MK, Junior RC, *et al.* Trends in le fort fractures at a South American trauma care center: Characteristics and management. J Maxillofac Oral Surg. 2016; 15(1):32–37.

[9] Mcrae M, Frodel, J. Midface fractures. Facial Plast Surg. 2000; 16(2):107–13.
[10] Puricelli E. Trauma bucomaxilofacial. In: NASI, L.A. et al. Rotinas em pronto-socorro. 2. ed. Porto Alegre: Artmed, 2005; 396-408.
[11] Lima Júnior SM, *et al.* A retrospective analysis of submental intubation in maxillofacial trauma patients. J. Oral Maxillofac. Surg., Philadelphia. 2011; 69(7): 2001-2005.
[12] Bogusiak K, Arkuszewsi P. Characteristics and epidemiology of zygomaticomaxillary complex fractures. J. Craniofac. Surg., Boston. 2010; 21(4):1018- 1023.
[13] Carr RM, Mathog RH. Early and delayed repair of orbitozygomatic complex fractures. J Oral Maxillofac Surg. 1997; 55(3):253-8; 258-9.
[14] Simon SEM, Momesso CAG, Silva PPW, *et al.* Tratamento cirúrgico de fraturas Le Fort I e Le Fort II em vítima de trauma por acidente motociclístico: relato de caso. Revista Archives of Health Investigation. SP, São Paulo. 2020; 9(6):546-549.
[15] Jarrahy R, Vo V, Goenjian HA, Tabit CJ, Katchikian HV, Kumar A, *et al.* Diagnostic accuracy of maxillofacial trauma two-dimensional and three dimensional computed tomographic scans: comparison of oral surgeons, head and neck surgeons, plastic surgeons, and neuroradiologists. Plast Reconstr Surg. 2011; 127(6):2432-40.
[16] Rev. Cir. Traumatol. Buco-Maxilo-Fac., Camaragibe Brazilian Journal of Oral and Maxillofacial Surgery – BrJOMS. 2021; 21(1):44-48.
[17] Correa APS, Mello RA, Pelizzer EP. Princípios de redução das fraturas panfaciais - Revisão da Literatura. Arq Bras Odontol. 2013; 9(2):41-6.