SÉRIE DE CASOS: MANEJO CIRURGICO DA SÍNDROME DE MIRIZZI

CASE SERIES: SURGICAL MANAGEMENT OF MIRIZZI SYNDROME

MARINA DE SENNA **CARLI**[1*], PAULO ROBERTO RODRIGUES **BICALHO**[2], JOÃO DA MATTA M. **NETO**[3]

1. Residente do curso de residência médica de Cirurgia Geral da Secretaria Municipal de Saúde de Governador Valadares; **2.** Professor, cirurgião geral e preceptor do programa de residência médica de Cirurgia Geral da Secretaria Municipal de Saúde de Governador Valadares. **3.** Cirurgião e endoscopista da Secretaria Municipal de Saúde de Governador Valadares.

*Avenida Olegário Maciel, 97, apto 101, Centro, Caratinga, Minas Gerais, Brasil. CEP: 35300-365. ninasenna11@gmail.com

Recebido em 26/07/2023. **Aceito** para publicação em 22/08/2023

RESUMO

A Síndrome de Mirizzi é uma rara complicação da colelitíase crônica, sendo caracterizada como a obstrução extrínseca do ducto hepático comum ou do colédoco por cálculo biliar ou pelo processo inflamatório gerado por estes. Foi descrita pela primeira vez em 1948 por Pablo Mirizzi, ao observar pacientes com colelitíase que desenvolviam colestase extra-hepática. A importância do diagnóstico pré-operatório da Síndrome de Mirizzi está no alto risco de lesões iatrogênicas durante procedimentos cirúrgico, desta forma uma preparação adequada está relacionada a melhores desfechos.

PALAVRAS-CHAVE: Mirizzi; colecistectomia; cirurgia biliar.

ABSTRACT

Mirizzi syndrome is a rare complication of chronic cholelithiasis, characterized as the extrinsic obstruction of the common hepatic duct or common bile duct by gallstones or the inflammatory process generated by them. It was first described in 1948 by Pablo Mirizzi, when observing patients with cholelithiasis who developed extrahepatic cholestasis. The importance of preoperative diagnosis of Mirizzi Syndrome is the high risk of iatrogenic injuries during surgical procedures, thus adequate preparation is related to better outcomes.

KEYWORDS: Mirizzi; Cholecystectomy; Biliary surgery.

1. INTRODUÇÃO

A síndrome de Mirizzi é uma rara complicação da colelitíase, caracterizada pela obstrução extrínseca do ducto hepático comum ou colédoco por um cálculo biliar presente no infundíbulo vesicular ou ducto cístico, ou ainda pelo processo inflamatório vesicular gerado pelos cálculos[1]. Acomete aproximadamente 0,05 a 4% dos pacientes com colelitíase, com maior prevalência em mulheres na idade fértil, provavelmente devido a maior incidência de litíase biliar nessa população[2,3].

Foi descrita pela primeira vez em 1948 por Pablo Mirizzi, cirurgião argentino, ao acompanhar pacientes com colelitíase que evoluíram com colestase extra-hepática[4]. Os sinais e sintomas incluem dor abdominal, icterícia, prurido difuso, colúria, colangite e fístula colecistobiliar. De acordo com a nova classificação de Csendes *et al.* (1989)[5,6], a síndrome de Mirizzi pode ser agrupada em cinco grandes grupos dependendo do grau de acometimento da via biliar [4,7].

Operações realizadas de emergência e escassos recursos radiológicos propiciam condição para lesões iatrogênicas da via biliar[4,8,9].

Este trabalho tem como objetivo descrever série de quatro pacientes com síndrome de Mirizzi submetidos à cirurgia em uma microrregião do leste de Minas, com discussão das principais características clínicas, diagnóstico e tratamento desta condição.

2. MATERIAIS E MÉTODOS

Delineamento do estudo e obtenção da amostra

O presente estudo caracteriza-se como uma pesquisa de caráter descritivo e transversal. A amostra foi formada por quatro pacientes diagnosticados com síndrome de Mirizzi submetidos a procedimento cirúrgico entre maio de 2021 e fevereiro de 2022, pelos autores em dois hospitais públicos de Governador Valadares.

Coleta e Análise de dados

As informações clínicas e morfológicas foram obtidas através de entrevistas pré-operatórias e análise de prontuários dos pacientes incluídos no estudo, que foram acompanhados até julho de 2023 no ambulatório de cirurgia geral da região.

Para análise dos dados foi elaborada inicialmente uma planilha com informações referentes a apresentação clínica, resultado de exames laboratoriais, achados operatórios e sua classificação. Os resultados relativos ao perfil epidemiológico foram expostos em tabelas de frequência absoluta e percentual organizados conforme as variáveis específicas.

Critérios de inclusão

O critério de inclusão foi pacientes em que a ultrassonografia (USG) ou colangioressonância magnética (colangio-RNM) detectou a presença de colecistopatia litisiática com obstrução da via biliar causada por compressão extrínseca do cálculo impactado no ducto cístico ou no infundíbulo da vesícula biliar.

Pesquisa Bibliográfica

Foi feita uma pesquisa bibliográfica, abrangendo relatos de caso e artigos de revisão publicados nos últimos vinte anos, escritos nas línguas inglesa e portuguesa.

3. RESULTADOS

Na análise dos pacientes selecionados encontramos em comum pacientes com dor localizada em hipocôndrio direito associado a icterícia. Houve distribuição igualitária entre sexos (50% de cada gênero). Três eram da raça branca, um da raça negra. A idade média foi de 54 anos. A distribuição de sinais e sintomas estão apresentados na Tabela 1.

Tabela 1. Distribuição da amostra segundo apresentação clínica na admissão

Variáveis	n	%
Sexo		
Masculino	2	50
Feminino	2	50
Apresentação clínica		
Icterícia	4	100
Náusea e vômitos	3	75
Prurido	2	50
Colúria ou acolia fecal	1	25

Os exames laboratoriais na admissão apresentou leucocitose em metade dos casos (11.700 – 13.000). A função hepática estavam alterados em 50% dos pacientes, sendo as enzimas canaliculares (fosfatase alcalina e gamaglutamiltranspeptidade) as que mais flutuaram. A hiperbilirrubinemia foi flagrada em 3 /4 dos casos, os valores variaram de 1,53 a 8,28 (mg/dL)

O diagnóstico foi feito no pré-operatório em todos os casos. Em dois pacientes, a ultrassonografia a admissão não permitiu diagnóstico de síndrome de Mirizzi, nesses casos, o diagnóstico foi confirmado com colangio-RNM.

Em todos os casos optou-se pela abordagem de colecistectomia aberta, em três casos a incisão foi subcostal a direita e em um fora realizado incisão mediana. Os achados intraoperatórios foram compatíveis com diagnóstico pré-operatório. Fístula colecistobiliar foi observada em um dos casos (25%) e fístula colecistoduodenal em um dos casos (25%). A colangiografia intraoperatória foi realizada em um caso (25%).

4. DISCUSSÃO

Nos países em desenvolvimento a incidência de síndrome de Mirizzi variou de 0,05% a 5,7%. A média de idade dos pacientes foi de 54 anos (variando de 47 – 64 anos) com sinais e sintomas mais prevalentes a dor e icterícia (100%), náuseas e vômitos (75%), valores semelhantes aos encontrados na literatura consultada[1,3]. A média de idade está diretamente relacionada a maior prevalência de litíase biliar nessa faixa etária[4].

Em metade dos casos o USG de abdome identificou com clareza a síndrome de Mirizzi, na outra metade foi necessário realizar colangioresonancia. A colangioressonancia é um bom exame para estudo de vias biliares, se trata de um exame não invasivo e que não utiliza contraste, a desvantagem em relação a colangiopancreatografia retrograde endoscópica (CPRE) é por não oferecer possibilidade terapêutica, apenas diagnóstica[4].

A Síndrome de Mirizzi é descrita pela nova Classificação de Csendes *et al.* (1989)[5,6], atualmente estão divididos em 5 tipos, como demostrado na tabela 2 e figura 1.

Tabela 2. Classificação de Csendes para Síndrome de Mirizzi

Tipo 1	Compressão extrínseca do ducto hepático comum por um cálculo impactado no infundíbulo da vesícula biliar
Tipo 2	Presença de fístula colecistobiliar com diâmetro até 1/3 da circunferência do ducto hepático comum
Tipo 3	Presença de fístula colecistobiliar com diâmetro até 2/3 da circunferência do ducto hepático comum
Tipo 4	Presença de fístula colecistobiliar com destruição completa da parede do ducto hepático comum
Tipo 5	Qualquer tipo, mais fístula colecistoentérica (Va: sem íleo biliar e Vb: com íleo biliar)

Em relação à classificação, foram encontrados nesse estudo: tipo I em 50%, tipo II em 25%, tipo V em 25% dos casos. Todos apresentaram boa evolução clínica no pós-operatório.

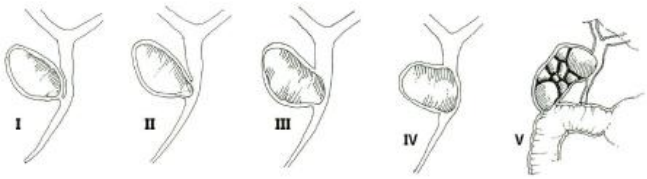

Figura 1: Representação esquemática da classificação de Csendes para Síndrome de Mirizzi. Fonte Brasileiro *et al.* (2019)[1].

O diagnostico pré-operatório ganha importância pelo seu alto risco de lesões da via biliar durante o procedimento cirúrgico em comparação com a colecistectomia por litíase biliar simples, isso se deve ao processo inflamatório crônico causado pela impactação do cálculo no infundíbulo vesicular [1,10].

Complicações são encontradas em 0-60% dos casos, sendo a mais comum infecção do sítio cirúrgico. A mortalidades hospitalar varia de 0-25% [2, 3]. Não foi observada lesão inadvertida da via biliar nessa série de casos.

5. CONCLUSÃO

Diante do exposto, verifica-se que o diagnóstico pré-operatório se faz necessário para uma cirurgia segura, visto que o processo inflamatório crônico pode acarretar maior distorção anatômica quando comparada a colelitíase simples, com risco elevado de lesões

iatrogênicas durante procedimento cirúrgico. Um preparo adequado anterior à cirurgia com exames auxiliares pertinentes é essencial para uma boa cirurgia e resultados favoráveis.

6. REFERÊNCIAS

[1] Brasileiro KM, Freire TR, Pinho RT, Lage BM, *et* al. Síndrome de Mirizzi: uma complicação de litíase biliar. *E-Scientia*, Belo Horizonte, Editora UniBH, 2019; 12(1): 36-40.

[2] Fonseca-Neto OCL, Pedrosa MGL, Miranda AL. Manejo cirúrgico da síndrome de Mirizzi. arq. bras. cir. dig. 2008; 21: 2.

[3] Orlando LC, Garcia ME, Coelho RF; *et* al. Síndrome de mirizzi tipo I: do diagnóstico ao tratamento. Brazilian Journal of Development, Curitiba, 2021; 7(5): 52372-52379

[4] Torrez, S. E. P, Mota, I. A. C. Síndrome de Mirizzi: revisão de literatura: Mirizzi Syndrome: a review of the literature. *Brazilian Journal of Health Review*. 2022; *5(*4):16911–16918.

[5] Beltran MA, Csendes A, Cruces Ks. The Relationship of Mirizzi Syndrome and Cholecystoenteric Fistula: Validation of a Modified Classification. World J Surg 2008; 32(10):2237-43.

[6] Csendes A, Diaz JC, Burdlies P, Maluenda F, Nava O. Mirizzi syndrome and cholecystobiliary fistula: a unifying classification. Br J Surg. 1989;76(11):1139-43.

[7] Cascante, BS. Cirurgia de Vias Biliares: Síndrome de Mirizzi. Revista Médica de Costa Rica y Centroamérica, Costa Rica, 2010; 67(2)2:291-294.

[8] Lacerda OS, Ruiz MR, Melo A, *et* al. Mirizzi syndrome: a surgical challenge. ABCD, Arq Bras Cir Dig 2014; 27(3):226-27

[9] Gil JMG, Ferrer OP, Ortíz YH, *et* al. Síndrome de Mirizzi tipo V, entidad infrecuente y compleja. Rev Cubana Cir, 2017; 56(1): 27-33.

[10] Simoglou C, Simoglou L, Babalis D. Mirizzi Syndrome. Hellenic Journal of Surgery. 2013; 85:109: 12.