

# RESOLUÇÃO DE PERFURAÇÃO RADICULAR EM TERÇO CERVICAL APÓS 12 ANOS DA OCORRÊNCIA DA IATROGÊNIA: RELATO DE CASO

## DRILLING RESOLUTION ROOT IN THIRD CERVICAL AFTER 12 YEARS OF OCCURRENCE OF IATROGENIC: CASE REPORT

EDLENE MOREIRA **BENEDITO**<sup>1</sup>, MARCIA ESMERALDA BIS FRANZONI **ARRUDA**<sup>2</sup>, HELIO KATSUIA **ONODA**<sup>3</sup>, CARLA THAIS ROSADA **PERUCHI**<sup>4\*</sup>

1. Acadêmica do curso de graduação em Odontologia da Faculdade Ingá- Uningá; 2. Especialista em Endodontia USP-Bauru. Mestre em Ciências da Saúde - UEM. Doutoranda em Endodontia- Universidade Estácio de Sá- RJ. Professora na disciplina de Endodontia da Faculdade Ingá. Paraná; 3. Especialista em Endodontia pela FUNORTE/SOEBRÁS. Especialista em Pacientes com Necessidades Especiais Pela São Leopoldo Mandic/Campinas. Mestre em Saúde e Desenvolvimento na Região Centro Oeste pela FAMED/UFMS. Professor Colaborador da disciplina de Endodontia e Pacientes com Necessidades Especiais da UFMS; 4. Especialista em Endodontia e Mestre em Odontologia Integrada pela Universidade Estadual de Maringá (UEM), Professora na disciplina de Endodontia da Faculdade Ingá. Paraná.

\* Avenida Silvio Alves, 967, Jardim Pioneiro, Paiçandu, Paraná, Brasil. CEP: 87140-000. [carlaperuchi@gmail.com](mailto:carlaperuchi@gmail.com)

Recebido em 10/09/2015. Aceito para publicação em 17/11/2015

### RESUMO

Perfurações radiculares são aberturas artificiais que resultam na comunicação da cavidade pulpar com os tecidos periodontais, que podem ser causadas por iatrogênias, processo de reabsorção ou carie. O sucesso no tratamento vai depender do tamanho, local e tempo que houve a perfuração. Na atualidade o material mais utilizado para o selamento de perfurações tem sido o MTA (Agregado de Trióxido Mineral) por ser biocompatível e permitir a formação de cimento oferecendo condições para organização dos tecidos de suporte dentário. Relata-se nesse caso clínico a resolução de um caso de perfuração de um elemento dental no terço cervical acontecido a 12 anos atrás. O tratamento inicial foi a remoção da gutta-percha que se encontrava no periodonto, selamento da perfuração com MTA e posterior obtenção do conduto radicular.

**PALAVRAS-CHAVE:** Perfuração endodôntica, iatrogênica, endodontia, agregado trióxido mineral (MTA).

### ABSTRACT

Perforations are artificial root openings, which result in the communication of the pulp cavity with the periodontal tissues that can be caused by iatrogenic, reabsorption process or caries. Successful treatment will depend on the size, localization and time that there was drilling. Nowadays the most common material used for the sealing of perforations has been the MTA (Mineral trioxide aggregate), it is biocompatible and allow cementum formation providing conditions for organization of tooth supporting tissues. It is reported that case clinical resolution of a drilling event of a dental element at the cervical third occurred 12 years ago. Initial treatment was the removal of gutta-percha that was in the periodontium, perforation sealing with MTA and subsequent filling of the root canal.

**KEYWORDS:** Endodontic drilling, iatrogeny, endodontics, mineral trioxide aggregate (MTA).

### 1. INTRODUÇÃO

O tratamento endodôntico consiste no selamento tridimensional do canal radicular, com o objetivo de restabelecer a normalidade dos tecidos dentais (COHEN & BURNS, 2000). Para um sucesso no tratamento o profissional tem que possuir um correto conhecimento da anatomia dental interna e suas variações, técnica operatória, materiais utilizados e saber realizar um diagnóstico exato (FUKUNAGA *et al.*, 2007; MAMED NETO *et al.*, 2012).

A perfuração radicular pode ocorrer por processos patológicos (reabsorção ou carie) ou iatrogenias que resulta em uma abertura artificial na raiz dental promovendo uma comunicação da cavidade pulpar com tecido periodontal e osso alveolar (ALVES *et al.*, 2005). As perfurações de causa iatrogênica geralmente estão relacionadas com a negligência e imperícia do cirurgião-dentista (MARTOS *et al.*, 1999; MACHADO *et al.*, 1997). Essas perfurações podem complicar o resultado do tratamento endodôntico, especialmente quando se estabelece infecção bacteriana, podendo levar a perda do elemento dental<sup>7</sup>. Cerca de 9,6% dos casos de insucessos nos tratamentos endodônticos são por perfurações radiculares (TANOMARU *et al.*, 2002).

O sucesso no selamento da perfuração vai depender do local onde ocorreu a perfuração, o tempo que esta com esta abertura e o material utilizado para o fechamento (ESTRELA & ESTRELA, 2002). O material tem que possuir biocompatibilidade, selamento marginal

adequado, ser não cancerígeno, não tóxico, induzir osteogênese e cementogênese. Tem que ser de fácil manipulação e inserção (JUÁREZ BROON *et al.*, 2006).

Alguns dos materiais que historicamente foram utilizados para finalidade de selar esta perfuração são: o óxido de zinco, superEBA, amálgama de prata, cavit, ionômero de vidro, hidróxido de cálcio e MTA (Agregado Mineral Trióxido) (LEE *et al.*, 1993).

O MTA é o material que possui boas características químicas (SHAHI *et al.*, 2006), físicas (BORGES *et al.*, 2011; CAMILLERI, 2007) e biológicas<sup>15</sup> para o selamento de perfurações. O MTA é um material semelhante ao cimento Portland comum, do tipo 1, com maior grau de fineza e presença de óxido de bismuto como agente radiopacificador (COHEN & BURNS, 2000; MARIA *et al.*, 2006). Sua apresentação é um pó branco ou cinza de trióxido de cálcio, aluminato de cálcio, silicato tricálcico hidrofílico e alguns outros óxidos (MARIA *et al.*, 2006). O veículo que geralmente é utilizado para formar uma pasta é a água destilada (ESTRELA *et al.*, 2000).

## 2. RELATO DE CASO

A Paciente V. C., 74 anos, gênero masculino, procurou atendimento odontológico na clínica da Faculdade Ingá com queixa principal de dor e inchaço na região anterior do palato. Ao realizar o exame clínico, constatou-se abscesso crônico (Figura 1), confirmado pela presença e rastreamento da fístula (Figura 2). O dente ainda apresentava bolsa periodontal de 11mm na face palatina do elemento 11, sem mobilidade, percussão vertical e horizontal negativo e sensibilidade ao frio positivo. O exame radiográfico inicial indicou a tentativa de tratamento endodôntico anterior sem sucesso devido à perfuração na face mesial, a nível cervical do elemento 11 e presença de guta-perchas no periodonto (Figura 3). O acesso coronário não atingiu a câmara pulpar, fato esse que explica a vitalidade do elemento dental. Ainda na anamnese, o paciente relatou que o tratamento fora realizado há 12 anos atrás.

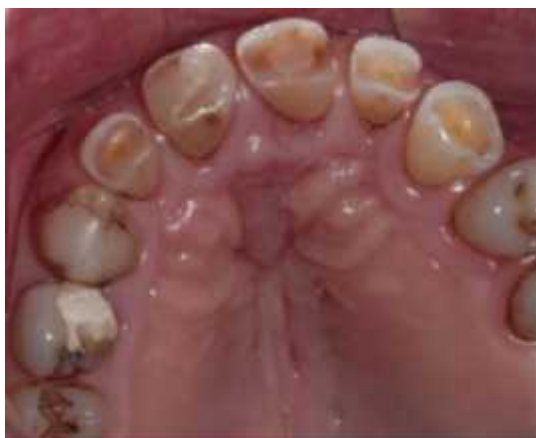

Figura 1. Edema na região anterior do palato.

Foi proposto ao paciente uma intervenção não cirúrgica, com a remoção da guta-percha do periodonto via perfuração radicular e tratamento endodôntico do dente 11. Sendo assim, foi realizado a remoção do material restaurador à base de compósito fotopolimerizável com uma broca 1014 haste longa (KG Sorensen) em alta rotação. Após a localização da iatrogenia, o dente foi imediatamente isolado com lençol de borracha. O material obturador endodôntico foi inicialmente removido com uma lima Hedström #60 (Dentsply Maillefer, Tulsa, EUA). A tomada radiográfica para confirmar se todo material obturador havia sido removido, mostrou um fragmento de guta-percha que se despreendeu do restante e permaneceu isolado no periodonto do paciente (Figura 4).

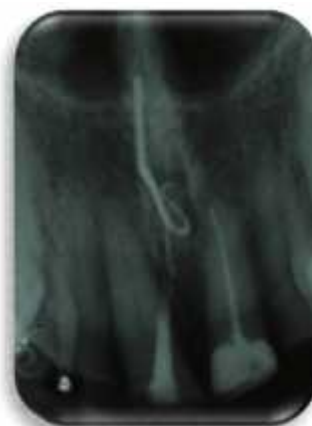

Figura 2. Rastreamento de fístula.

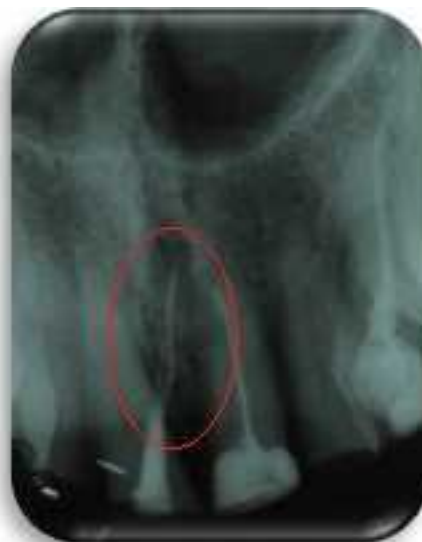
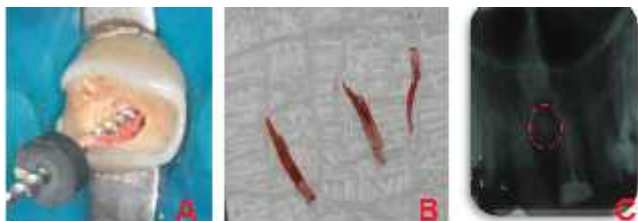
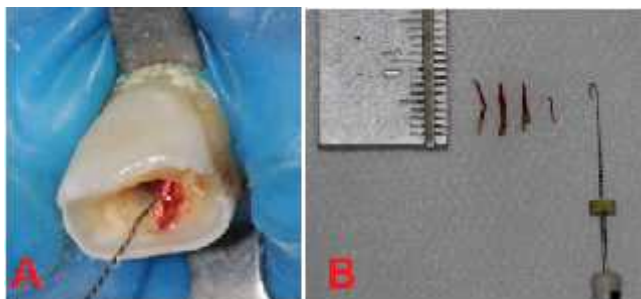
Figura 3. Radiografia inicial. No detalhe observa-se perfuração mesial a nível cervical e cones de guta percha inseridos no periodonto.

Para sua remoção, uma lima K File #15 (Dentsply Maillefer, Tulsa, EUA) foi torcida em forma de anzol na sua ponta com a intenção de “pescar” esse fragmento e após insistentes tentativas alcançou-se o sucesso, removendo agora todo o fator etiológico do abscesso (Figura

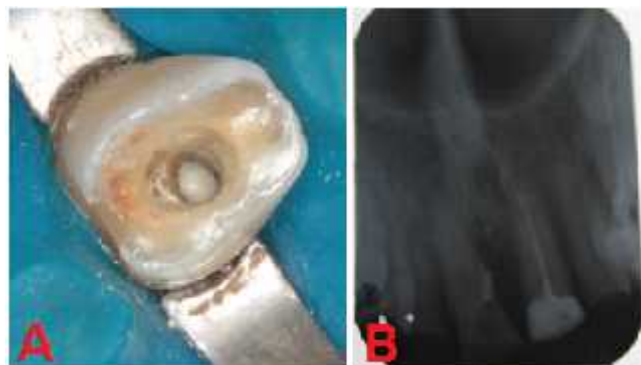5). A hemorragia foi controlada com irrigação meticulosa de hipoclorito de sódio 1%. Uma curetagem para remoção do tecido inflamatório foi realizada e em seguida uma porção de pó de hidróxido de cálcio P.A. (Biodinâmica®) foi inserido para promover a hemostasia e auxiliar na desinfecção local. A perfuração foi selada com MTA Angelus de cor branca (Angelus, Paraná, Brasil) na proporção de 3:1 pó/líquido (Figura 6).



**Figura 4.** Remoção parcial da guta percha. A: mostrando remoção com uso de lima tipo Hedstroem; B: Fragmentos removidos; C: Radiografia evidenciando permanência de fragmento (detalhe).



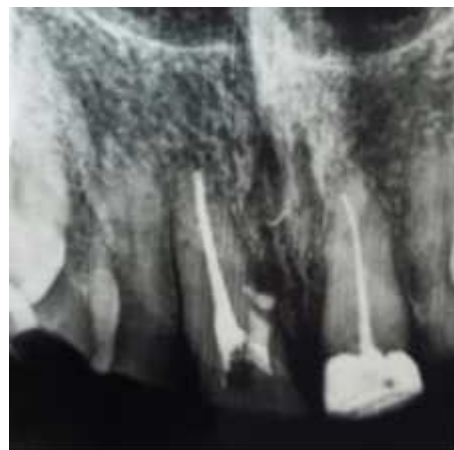**Figura 5.** Remoção do fragmento de guta remanescente. A: Lima tipo #10 em forma de anzol; B: Fragmentos removidos.



**Figura 6.** A: Perfuração selada com MTA (aspecto clínico); B: evidência do selamento com RX periapical.

Nesta etapa, o MTA foi depositado com aplicador próprio de MTA (Angelus, Paraná, Brasil) e uma bolinha de algodão úmida foi interposta entre o material restaurador provisório Coltosol (Coltene®) com o intuito de auxiliar na solidificação do cimento reparador. Decorridos 7 dias, o paciente foi novamente atendido sem sinais e sintomas. O material restaurador provisório e a bolinha de algodão foram removidos e a dureza do MTA foi cuidadosamente testado com uma sonda Rhein (S.S. White, Rio de Janeiro, Brasil). Nesse dia foi localizado e acessado a câmara pulpar corretamente com uma broca

1011haste longa (KG Sorensen). O comprimento de trabalho foi determinado com Mini Root ZX (Morita, Kyoto, Japão) e o preparo biomecânico com limas Reciproc R25 (VDW, Munique, Alemanha) e hipoclorito de sódio 2,5%. O canal foi obturado com pontas de guta-percha e cimento AH Plus (Dentsply Maillefer, Tulsa, EUA). Após 30 dias não se observou nenhuma rejeição do selamento com cimento MTA e a bolsa periodontal regrediu para 5mm (Figura 7).



**Figura 7.** Radiografia digital final após 30 dias.

### 3. DISCUSSÃO

A perfuração radicular pode ocorrer por processos patológicos (reabsorção ou carie) ou iatrogênicas durante o acesso ou instrumentação do canal radicular (ALVES *et al.*, 2005).

Para um selamento de perfuração é importante o sucesso do reparo radicular e periapical, por isso o agente selador deve satisfazer as propriedades físico, químico, e biológica que permitam ou induzam o reparo e a deposição de tecido mineralizado (LEONARDO *et al.*, 2003). O Sucesso no tratamento depende de vários fatores, como a localização da perfuração, tempo de ocorrência, tamanho da abertura, material utilizado, contaminação da área e habilidade do profissional (IBARROLA *et al.*, 2008; YILDIRIM *et al.*, 2006; GONDIM JUNIOR *et al.*, 1999).

No relato apresentado, foi utilizado anteriormente a inserção do MTA, o pó de hidróxido de cálcio para obtermos uma desinfecção do local, hemostasia e prevenir a invaginação de tecido de granulação (ESTRELA *et al.*, 2009; PERINI *et al.*, 2011). O hidróxido de cálcio por ser uma base forte, estimula o processo de reparo e promove a desinfecção do local, mas tem a desvantagem de ser um material solúvel na presença de fluidos teciduais, por tanto no selamento de perfurações não resulta na formação de barreira de tecido mineralizado (ESTRELA *et al.*, 2009; PERINI *et al.*, 2011; ESTRELA, 2009). O material de escolha para o tratamento foi o MTA devido a localização da perfuração que se encontrava na região

cervical, um local de difícil controle de umidade (SLUYK *et al.*, 1998), promovendo um meio adequado para que aconteça a adaptação e expansão de presa sobre as paredes da perfuração (RUIZ *et al.*, 2006).

Os estudos mostram que para obter sucesso com o prognóstico é ideal que a perfuração seja selada imediatamente após o ocorrido, para que não haja contaminação bacteriana (SIANI, 1977; TORABINEJAD *et al.*, 1995), neste caso a perfuração foi selada após 12(doze) anos do ocorrido, e apesar da lesão ter permanecido durante período extenso, o que não nos proporcionaria um bom prognóstico do caso, juntamente com a idade avançada do paciente. Após o correto tratamento endodôntico com instrumentação manual, bem como também o selamento da perfuração utilizando o material adequado e conduta correta no processo de correção, obteve-se um resultado satisfatório com a regressão de lesão, além de ausência total de sinais e sintomas do processo inflamatório. Promovendo uma recuperação dos tecidos perirradiculares com neoformação de tecidos saudáveis, que foram perdidos devido a presença do cone de guta percha diretamente em contato com os tecidos perirradiculares não mineralizados, onde esse material não demonstrou biocompatibilidade alterando a estrutura morfofisiológica do local e gerou um processo inflamatório resultando na presença de lesão inflamatória. Que evoluiu para um processo crônico, resultando em uma fistula e que resultou na procura do paciente para atendimento com intuito de que fosse sanada sua moléstia.

O MTA tem apresentado bons resultados no tratamento de perfurações intraósseas, se tornando o material de primeira escolha, graças ao seu bom vedamento e biocompatibilidade (TORABINEJAD *et al.*, 1999), possuindo propriedades estimuladoras de metabolismo ósseo reparador (FAVIERI *et al.*, 2008).

#### 4. CONCLUSÃO

Foi possível concluir que, após a aplicação clínica do MTA no caso apresentado, mostrou-se eficaz, confirmando ser um bom material obturador de perfuração radicular, principalmente se tratando de perfurações ocorridas no terço cervical. Fica evidente a possibilidade de reparo de um elemento perfurado a nível cervical, mesmo após ter decorrido o tempo de 12 anos. Após um mês foi possível observar que o dente tratado continuou na cavidade bucal exercendo sua função mastigatória e estética.

#### REFERÊNCIAS

- [01] Cohen S; Burns RC. Caminhos da polpa. 7ed. Rio de Janeiro: Guanabara Koogan, 2000.
- [02] Fukunaga D; et al. Utilização do agregado de trióxido mineral (mta) no tratamento das perfurações radiculares: relato caso clínico. Revista de Odontologia da Universi-

dade Cidade de São Paulo. v. 19, n. 3, p. 347-353, set/dez 2007.

- [03] Mamed Neto I; Magnabosco KSF; Pereira CM; Faitaroni LA; Estrela CRA; et al. Utilização de cimento a base de MTA no tratamento de perfuração radicular: relato de caso clínico. Rev Odontol Bras Central. 2012; 21 (59).
- [04] Alves DF, Gomes FB, Sayão SM, Mourato AP. Tratamento clínico cirúrgico de perfuração do canal radicular com MTA - caso clínico. International Journal of Dentistry. 2005; 4(1):1-6.
- [05] Martos J; Silveira LFM. Relação do assoalho da câmara pulpar com o limite amelo-cementário e a furcação. J Bras Odont Clin. 1999;15:63-66.
- [06] Machado MEL; Fernandes KPS. Tratamento de perfurações de furca. J Bras Odontol Clin. 1997; 1:49-54.
- [07] Clauder T; Shin S. Repair of perforations with MTA: clinical applications and mechanisms of action. Endodontic Topics 2009; 15: 32-55.
- [08] Tanomaru Filho M; Faleiros FCB; Tanomaru JMC. Capacidade seladora de materiais utilizados em perfurações radiculares laterais. Rev UNIMEP. 2002; 14 (1): 40-3.
- [09] Estrela C; Estrela CRA. O hidróxido de cálcio é a única medicação intracanal para combater a infecção endodôntica? In: Cardoso RJA, Gonçalves EAN. Endodontia e trauma. São Paulo: Artes Médicas; 2002. p. 239-66.
- [10] Juárez Broon N; Bramante CM; Assis GF; Bortoluzzi EA; Bernardinelli N; Moraes IG; et al. Healing of root perforations treated with mineral trioxide aggregate (MTA) and Portland cement. J Appl Oral Sci. 2006; 14(5):305-11.
- [11] Lee SJ; Monsef M; Torabinejad M. Sealing ability of a mineral trioxide aggregate for repair of lateral root perforations. J Endod. 1993; 19 (11): 541-4
- [12] Shahi S; Rahimi S; Lotfi M; Yavari HR; Gaderian AR. A comparative study of the biocompatibility of three root-end filling materials in rat connective tissue. J Endod. 2006; 32 (8): 776-80.
- [13] Borges AH; Pedro FLM; Segundo AS; Miranda CES; Pecora JD; et al. Radiopacity evaluation of Portland and MTA based cements by digital radiographic system. J Appl Oral Sci 2011; 19 (3): 228-32.
- [14] Camilleri J. Hydration mechanisms of mineral trioxide aggregate. Int Endod J. 2007; 40 (6): 462-70.
- [15] Torabinejad M; Watson TF; Pitt Ford TR. Sealing ability of a mineral trioxide aggregate when used as a root end filling material. J Endod. 1993; 19 (12): 591-5.
- [16] Maria, G., Gabriela, C., Amariei, C. (2006). Advantages of ProRoot MTA in treating periapical lesions. Clinical cases. OHDMBSC 5(4)
- [17] Estrela C; Bammann LL; Estrela CRA; Silva RS; Pécora JD. Antimicrobial and chemical study of MTA, Portland cement, calcium hydroxide paste, Sealapex and Dycal. Braz Dent J. 2000; 11 (1):
- [18] Leonardo MR, Salgado AAM, Silva LAB, Tanomaru Filho M. Apical and periapical repair of dogs' teeth with periapical lesions after endodontic treatment with different root canal sealers. Pesqui Odontol Bras. 2003;17: 69-74.
- [19] Ibarrola, J.L.; Biggs, S.G.; Beeson, T.J. Repair of a Large Furcation Perforation: A Four-Year Follow-Up. Journal of Endodontics, v. 34, n. 5, p. 617-619, may 2008.
- [20] Yildirim, G.; Dalci, K. Treatment of lateral root perforation with mineral trioxide aggregate: a case report. Oral

- Surgery Oral Medicine Oral Pathology Oral Radiology and Endodontics, v. 102, n. 5, p. 55-58, november 2006.
- [21] Gondim Junior, E. et al. Tratamento de perfuração em furca de Molar inferior com o uso de Microscópio odontológico: Apresentação de um caso clínico. Revista da Faculdade de Odontologia de Lins, v. 11, n. 2, p. 31-35, jan/jun 1999.
- [22] Estrela C, Bammann LL, Estrela CRA, Silva RS, Pécora JD. Antimicrobial and chemical study of MTA, Portland cement, calcium hydroxide paste, Sealapex and Dycal. Braz Dent J. 2000; 11 (1): 3-9
- [23] Perini MFM, Pedro FLM; Semenoff Segundo A, Semenoff TADV, Volpato LER, Silva TC, Cruz Filho AM, Borges AH. Análise in vitro da capacidade antimicrobiana do hidróxido de cálcio, MTA Bio e de diferentes composições de cimentos Portland. Braz Oral Res. 2011; 25 (S1): 87.
- [24] Estrela, C. Endodontic science. São Paulo: Artes Médicas Dentistry; 2009. 1223p.
- [25] Sluyk SR, Moon PC, Hartwell GR. Evaluation of setting properties and retention characteristics of mineral trioxide aggregate when used as a furcation perforation repair material. J Endod. 1998;24(11):768-71.
- [26] Ruiz PA, Souza AHF, Amorim RFB, Carvalho RA. Agregado de trióxido mineral (MTA): uma nova perspectiva em endodontia. Rev Bras Odontol. 2003;60(1):33-5.
- [27] Sinai IH. Endodontic perforations: their prognosis and treatment. J Am Dent Assoc. 1977;95(1):90-5.
- [28] Torabinejad M, Rastegar AF, Kettering JD, Pitt Ford TR. Bacterial leakage of mineral trioxide aggregate as a root end filling material. J Endod. 1995;21(3):109-12.
- [29] Torabinejad M, Chivian N. Clinical applications of mineral trioxide aggregate. J Endod 1999;3:197-205.
- [30] Favieri A, Campos LC, Burity VH, Cecilia MS, Abad EC. Use of biomaterials in periradicular surgery: a case report. J Endod. 2008;34:490-4.