

SUPRANUMERÁRIO NA REGIÃO DE MANDÍBULA INTERFERINDO NA OCLUSÃO: DIAGNÓSTICO, PLANEJAMENTO E TRATAMENTO DE UM CASO CLÍNICO

SUPERNUMERARY IN THE REGION OF JAW INTERFERING IN OCCLUSION: DIAGNOSIS, AND TREATMENT PLANNING OF A CASE

ANELISY FRANCINE VERSUTI LORETO^{1*}, FRANCISCO KELMER¹, RENATO VICTOR DE OLIVEIRA²

1. Acadêmico do curso de graduação em Odontologia da Faculdade INGÁ, Brasil; 2. Mestre em Cirurgia Buco-Maxilo-Facial pela Universidade do Sagrado Coração de Jesus, Brasil. Professor auxiliar da Faculdade Ingá, Brasil.

* Rua Luiza Davoglio Bortolato, 134, Jardim Monte Rei, Maringá, Paraná, Brasil. CEP: 87083-665. loretofrancine@outlook.com

Recebido em 20/08/2014. Aceito para publicação em 26/08/2014

RESUMO

Dentes supranumerários são considerados uma desordem ou anomalia numérica, geralmente são identificadas por radiografias em exames de rotina. Essa anomalia pode causar maloclusões, diastema, erupção ectópica, cistos entre outros. Na atualidade a busca por uma boa saúde bucal e melhora na estética do sorriso vem crescendo e muitos pacientes buscam tratamento com essa finalidade. Este artigo relata um caso de supranumerário na região de pré-molar no arco mandibular causando má oclusão e prejudicando a estética do sorriso, em um paciente do gênero masculino, com 31 anos de idade, e no exame clínico e radiográfico revelou um dente supranumerário com raiz completamente formada, na região de pré-molar na mandíbula, causando interferência na oclusão. Neste caso o plano de tratamento consistiu na remoção cirúrgica do dente supranumerário para futuro tratamento ortodôntico, fechamento e alinhamento dos dentes. A fim de diminuir as sequelas dessa anomalia se faz necessária uma intervenção precoce realizada por meio de um exame clínico e radiográfico preciso, diagnóstico e planejamento efetivo. Assim, prevenir ou evitar complicações decorrentes de dentes supranumerários, como o surgimento de tumores, cistos, reabsorções radiculares e impactação de dentes permanentes.

PALAVRAS-CHAVE: Supranumerário, mandíbula, remoção cirúrgica

ABSTRACT

Supernumerary teeth are considered a disorder or numerical anomaly, usually are identified by x-rays in routine tests. This anomaly can cause malocclusions, diastema, ectopic eruption, cysts among others at the present time the search for a good oral health and improves the aesthetics of the smile has been growing and many patients seek treatment for this purpose. This article reports a case of supernumerary in the pre molar in malocclusion and mandibular arch causing damaging the aesthetics of the smile in a male patient, with 31 years of age, the clinical and radiographic examination revealed a supernumerary tooth with fully formed root, in the region of pre molar in the jaw, causing interference on occlusion, in this case the treatment plan consisted in surgical removal of the supernumerary tooth for future orthodontic treatment, closing and

alignment of teeth. In order to decrease the sequelae of this anomaly is necessary an early intervention carried out by means of a clinical examination and radiographic diagnosis and precise effective planning. Prevent or avoid complications arising from supernumerary teeth, as the emergence of tumors, cysts, root resorption and impaction of permanent teeth.

KEYWORDS: Supernumerary, jaw, surgical removal

1. INTRODUÇÃO

Dentes supranumerários é aumento do número de elementos dentários, que ocorrem nas dentições decíduas e permanentes, uni ou bilateralmente. São consideradas uma desordem ou anomalia numérica, geralmente são identificadas por radiografias em exames de rotina. Esta anomalia pode causar maloclusões, diastema, erupção ectópica, cistos entre outros. Ocorrendo de forma unitária ou múltipla estes apresentam as características anatômicas de dentes humanos, podendo ser encontrado tanto na maxila quanto na mandíbula, podendo ser chamados de dente extranumerário, hiperdontia ou supranumerário, a etiologia desta anomalia é desconhecida, mas alguns autores acreditam no fator hereditário^{1,2,3}.

Os dentes supranumerários assemelham-se ao dente da série normal tanto na anatomia quanto histologicamente, podendo se apresentar também com formas atípicas rudimentares com raízes completas ou parcialmente desenvolvidas^{4,5}.

A etiologia desta anomalia é desconhecida, mas alguns autores acreditam no fator hereditário. Outras causas podem ser citadas como desordens em períodos precoces do desenvolvimento embrionário, excesso de célula no estágio de iniciação, proliferação, hiperdesenvolvimento da lamina dentária e dicotomia do botão dental^{2,6,7}.

Existem ainda algumas outras teorias, como a teoria do atavismo, na qual os dentes supranumerários seriam uma reparação dos dentes suprimidos no processo evolu-

tivo do ser humano, ou seja, uma tentativa de reversão à dentição dos ancestrais⁷.

Dependendo da época em que o mesiodens ocorre este pode ser classificado de acordo com a dentição. No caso de dentição permanente são chamados de dentição rudimentar, ou seja, possuem forma anormal ou reduzida, já na dentição decídua é chamado de dentição suplementar^{1,8}.

Quanto a localização, os dentes supranumerários podem ser classificados em: mesiodens (dentes localizados na maxila entre os incisivos centrais); dentes supranumerários da região de pré-molar; paramolares localizados na região de molares; distomolares (são os quartos e quintos molares). Podem ainda ser encontrados, raramente, no seio maxilar e na cavidade nasal^{8,9}.

Na maioria dos casos, os dentes supranumerários são assintomáticos, no entanto podem estar associados à dor, bem como à pericoronarite. A ocorrência de supranumerários pode ser de maior ou menor gravidade dependendo da quantidade de dentes, localização e patologias associadas. Pois o efeito desta anomalia varia desde a erupção dos dentes da série normal, diastema, cisto dentígero, parestesia, distúrbios locais e mau posicionamento^{10,11}.

Em relação as arcadas dentárias, os dentes supranumerários podem ocorrer na maxila, na mandíbula ou em ambas arcadas. Dentes supranumerários ocorrem com maior frequência na maxila cerca de 90% dos casos^{5,12}.

A prevalência dos dentes supranumerários varia de 0,15 a 3,8% entre diferentes populações, com menor frequência na dentição decídua (em torno de 0,03 a 1,9%). Existe uma predileção de 2:1 para o gênero masculino. No Brasil, estudou-se a ocorrência de supranumerários em 4.915 pacientes e encontrou-se prevalência de 3,8% em homens e 2,0% em mulheres, 3,3% na dentição permanente e 0,7% na decídua^{5,13}.

Já a incidência na maxila é bem maior, chegando à proporção de 8:1 em relação à mandíbula, quase 90% localizados na região de incisivos superiores. Existem ainda possíveis locais para a erupção, como seio maxilar e processo articular da mandíbula, processo coronóide, palato, cavidade nasal e através da pele^{13,14}.

Normalmente o diagnóstico é simples e ocorre em um exame de rotina, mas alguns casos é necessário complementar com outros exames como a radiografia panorâmicas, técnica de Clark cone bean, oclusal e lateral de crânio^{15,16}.

O diagnóstico precoce de dentes supranumerários e a intervenção cirúrgica apropriada podem diminuir ou evitar complicações no desenvolvimento da dentição do paciente, obtendo-se uma harmonia funcional, estética e oclusal¹⁷.

Segundo Campos *et al*¹¹, “A intervenção cirúrgica é um tratamento de escolha e apesar de seu caráter invasivo tem sido muito bem aceito pelos pacientes pediátricos”.

Existem controvérsias quanto ao melhor tratamento que deve ser instituído para os elementos supranumerários, que varia de situação a situação. Para realização da remoção cirúrgica devemos avaliar uma série de fatores tais como a cooperação do paciente com o tratamento, se o supranumerário ocupa espaço do dente permanente, se causa giroversão, atrapalha o tratamento ortodôntico, a idade do paciente, o estágio de desenvolvimento do dente, quantidade de remoção óssea e proximidade do supranumerário com as raízes dos dentes⁴.

Desse modo, o objetivo do presente estudo foi apresentar um caso clínico no sentido de enfatizar o diagnóstico de dentes supranumerários e o tratamento, pois um diagnóstico precoce permite um planejamento adequado, o que favorece um bom prognóstico e limita possíveis complicações.

2. RELATO DE CASO

Paciente do gênero masculino, com 31 anos de idade, leucoderma, procurou atendimento na clínica odontológica na Faculdade INGÁ, em julho de 2014, com queixa de possuir um dente de forma estranha atrapalhando o alinhamento dos dentes e a estética (Figura 1).

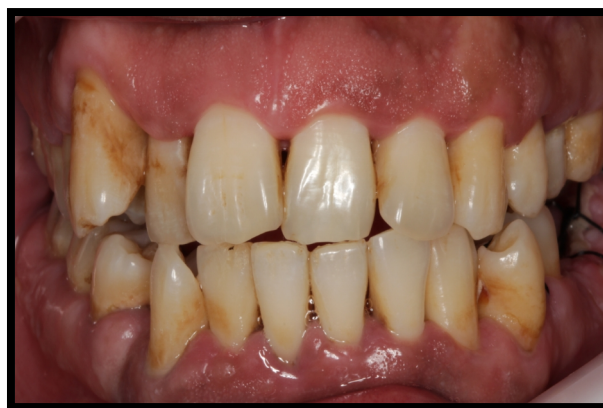

Figura 1. Foto frontal do Sorriso

O exame clínico intrabucal revelou a presença de um dente supranumerário já irrompido na região do elemento 34, o que causava um desvio para o espaço do elemento 33, que se encontrava em posição distal, além da ausência do elemento 36. Dessa forma, foi preenchida a ficha de anamnese, com identificação, história médica e odontológica. E solicitado um exame complementar (Radiografia panorâmica).

Após o exame clínico e radiográfico, foi diagnosticada a presença de dois dentes supranumerários localizados na mandíbula, um na região do elemento 34 totalmente irrompido e outro na região do 44 incluso (Figura 2).

No plano de tratamento indicou-se a remoção cirúrgica do dente supranumerário na região do elemento 34. Para a localização e remoção do dente supranumerário, foi realizado uma radiografia periapical, verificando que

se encontrava por vestibular na região dos pré molares no hemiarco direito e por palatina no esquerdo.

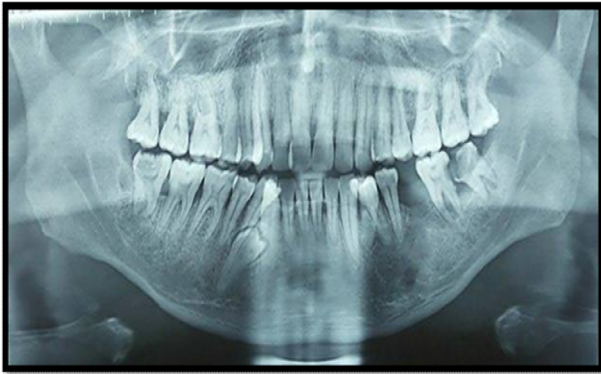

Figura 2. Radiografia panorâmica inicial dos supranumerários.

Concluindo o diagnóstico, o tratamento preconizado foi a remoção cirúrgica imediata, por este não permitir o alinhamento dos dentes, além de permitir a recuperação do espaço e a prevenção de problemas oclusais mais graves.

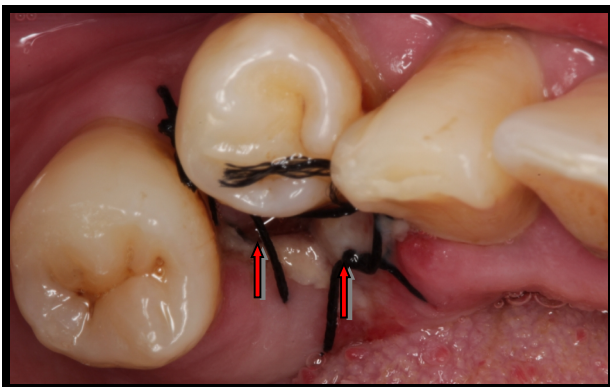


Figura 3. Sutura pós-extração do supranumerário na região do elemento 34

Durante o tratamento o paciente não autorizou a remoção do dente supranumerário que se encontrava intra ósseo, que se encontrava por vestibular na região dos pré molares no hemiarco direito observado na Figura 6.

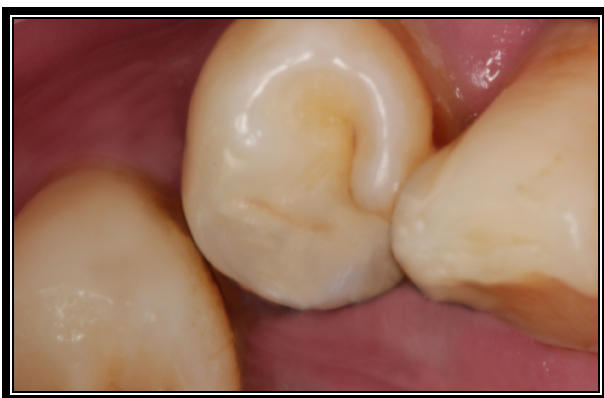

Figura 4. Após 60 dias da remoção do supranumerário

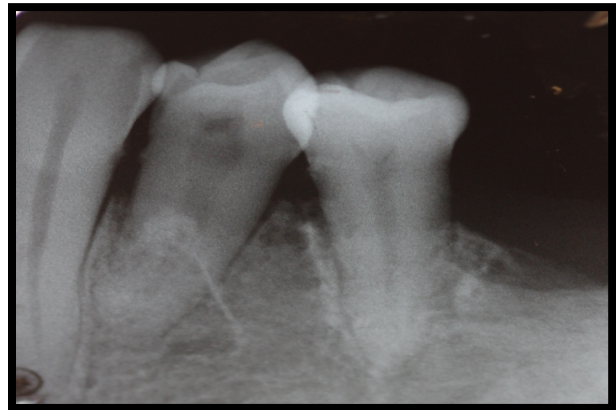

Figura 5. Rx periapical pós-cirúrgico

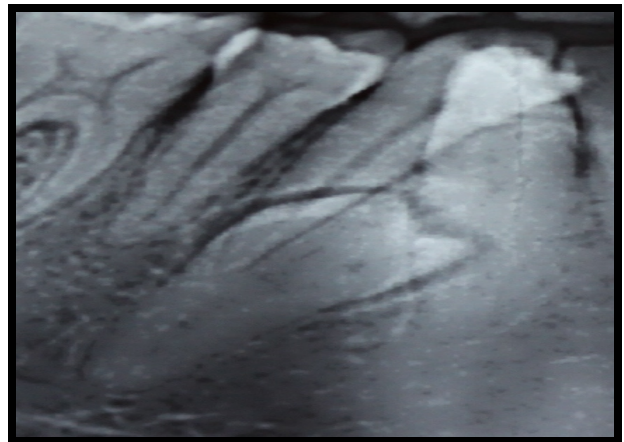


Figura 6. Radiografia periapical supranumerário incluído.

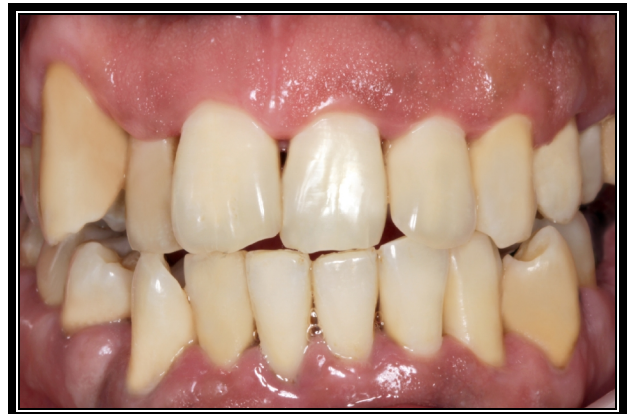

Figura 7. Foto final sorriso

3. DISCUSSÃO

No presente relato de caso, após o exame clínico e radiográfico, foi diagnosticado dois dentes supranumerários que estavam localizados na região de pré-molar da mandíbula. Os dentes supranumerários ocorrem com maior frequência na maxila do que na mandíbula^{5,18}. Entretanto este é um caso raro de supranumerários na

mandíbula.

Uma vez constatada a presença de um supranumerário, estando este irrompido ou não, e que esteja interferindo na oclusão, ele deve ser extraído, desde que não prejudique o desenvolvimento radicular dos dentes vizinhos^{13,19}.

Os dentes supranumerários parcialmente erupcionados ou totalmente erupcionados tem indicação de extração a fim de eliminar fatores de retenção de biofilme dental, contribuindo para a saúde periodontal. Já em dentes retidos, sua remoção está indicada para a prevenção de anquiloses e reabsorções radiculares, devido à proximidade entre as raízes, além da possibilidade de transformação cística ou neoplásica do folículo dentário remanescente no interior do osso^{2,13,19}.

O melhor tratamento para dentes supranumerários é determinado por alguns fatores como à época ideal para a intervenção cirúrgica, se imediatamente ao diagnóstico ou posteriormente, quando o paciente estiver preparado psicologicamente principalmente quando o trauma cirúrgico pode ter efeito negativo ao paciente. Sendo assim devemos avaliar se o paciente está preparado psicologicamente para se submeter à cirurgia^{4,20}.

Uma vez diagnosticada a presença dos supranumerários, a conduta de tratamento propõe uma avaliação individual do caso. Quando os supranumerários não estão interferindo na cronologia normal de erupção, deve-se optar por uma abordagem mais conservadora^{19,21,22}.

Neste caso, a remoção do supranumerário seria imediata, uma vez que o mesmo está atrapalhando no alinhamento dos dentes bem como trazendo problemas para a oclusão^{19,21,23}.

Outro fator que facilitou o caso foi o fato de que um dos elementos extranumerários já estarem irrompidos. Em casos mais simples a autocorreção, após a extração dos dentes supranumerários é uma alternativa mais conservadora²².

4. CONCLUSÃO

Apesar de os dentes supranumerários serem encontrados com mais frequência na maxila, este estudo relatou o caso de uma paciente com dois dentes supranumerários na mandíbula.

O elemento supranumerário foi identificado através de radiografia panorâmica de rotina, que é de grande valia como complemento ao exame clínico, a fim de detectar a anomalia e auxiliar no diagnóstico e também na visualização do elemento em relação às estruturas adjacentes, já que esses dentes, na maioria das vezes, não são identificáveis no exame clínico.

Conclui-se que o exame clínico, diagnóstico precoce, e planejamento da necessidade cirúrgica ou somente o acompanhamento radiográfico dos dentes supranumerários são fundamentais para se prevenir ou evitar complicações como o surgimento de tumores, cistos, reabsor-

ções radiculares, impactação de dentes permanentes e parestesias.

REFERÊNCIAS

- [1] Nagaveni NBN, *et al.* Multi – lobed mesiodens with a palatal talon cusp – a care cas report. Braz. Dent. J. Vol. 21. 4 ribeirão Preto, 1010.
- [2] Coelho A, *et al.* Prevalência e distribuição de dentes supranumerários numa população pediátrica: um estudo radiográfico. Rev Port Med Dent Cir Maxilfac, Lisboa, v. 52, n. 4, p. 189-192, 2011.
- [3] Menezes LM de, *et al.* Characteristics and distribution of dental anomalies in a Brazilian cleft population. Rev. odonto ciênc. (Online), 2010, vol.25, no.2, p.137-141.
- [4] Bezerra PKM, Cavalcanti AL. Dentes supranumerários: revisão da literatura de caso. R. Ci. Biol, Salvador, v. 6, n.3, p. 349-356, 2007.
- [5] Primo L G, Wilhelm R S, Bastos E P S. Frequency and characteristics of supernumerary teeth in brazilian children: Consequences and proposed treatments. Rev Odontol Univ 1997; 11 (4): 231-7.
- [6] Corrêa FG, *et al.* Prevalência de dentes supranumerários – estudo retrospectivo. Int J Dent, Recife, v. 8, n. 1, p. 11-15, jan.-mar, 2009.
- [7] Cruz R, Campos V. Dentes supranumerários. Apresentação de um caso na região de canino nas dentições decídua e permanente. Rev Bras Odont 1991; 28 (3): 24-30.
- [8] Soares AB, Filho UGF, Marzola C, Filho JLT, Barbosa JL, Haagsma IB. Supernumerary teeth and your positions in the dental arch in the district of Curitiba, Paraná, Brazil - 3000 panoramic radiographic research prevalence. Monografia apresentada para conclusão do Curso de Especialização em Cirurgia e Traumatologia Buco Maxilo Facial da APCD regional de Bauru – 2007.
- [9] Appiah AS. Maxillary 4 Ih and 5 Ih molars. Br. Dent. J., London, v.169, n.9, p.277, Nov 1990.
- [10] Koo S, Salvador PS, Ciuffi JJ. *et al.*, Bilateral maxillary fourth molars a supernumerary tooth in maxillary canine region: a case report. South African dent. J., Cidade do Cabo, v. 57, p. 404-6, oct., 2002.
- [11] Campos JADB, Santos-Pinto L, Lima LM. Dentes supranumerários. RGO, Porto Alegre, v. 52, n. 1, jan.-mar, 2004.
- [12] Timocin N, Yalcin S, Ozgen M. *et al.*, Supernumerary molars and paramolars. J. Nihon. Univ. Asch. Dent., Tokio, v. 36, n. 2, p. 145-50, mar., 1994
- [13] Reis LFG, *et al.* Dentes supranumerários retidos interferindo no tratamento ortodôntico. Rev. Sul-Bras. Odont. v. 3, n. 2, p.20-25, 2006.
- [14] Kaya GS, *et al.* Non-syndromic supernumerary premolars. Med. Oral. Patol. Oral. Cir. Bucal, Valencia, V. 16, no. 4, p. 522-525, July, 2011.
- [15] Ribeiro MR. Dentes supranumerários: revisão de literatura. 30 f. Trabalho de Conclusão de Curso (Odontologia)- Universidade Federal do Rio Grande do Sul, Porto Alegre, 2011.
- [16] Kim GS, *et al.* Mesiodens: a clinical and radiographic study. J. Dent. Chil. Chicago, v. 70, p. 58-60, Jan/Apr, 2003.
- [17] Almeida de RR, *et al.* Diastema interincisivos centrais superiores: quando e como intervir? R Dental Press Orto-

- don Ortop Facial, Maringá, v. 9, n. 3, p. 137-156, maio-jun. 2004.
- [18]Campos PSF. *et al.* Anomalias Dentárias de Desenvolvimento. In: PANELLA, Jurandyr Ed. Radiologia Odontológica e Imaginologia. Rio de Janeiro: Guanabara Koogan, cap. 13, p. 201-202, 2006.
- [19]Vieira BB, *et al.* Surgical-orthodontic treatment of Class III malocclusion with agenesis of lateral incisor and unerupted canine. Dental Press J. Orthod., June 2013, vol.18, no.3, p.94-100.
- [20]Nunes E, *et al.* Bilateral fusion of mandibular second molars with supernumerary teeth: case report. Braz. Dent. J, 2002, vol.13, no.2, p.137-141. 2002.
- [21]Rocha AML, Columbano NJ, Souza MMG. Hiperdontia na região de incisivos superiores. J. Bras. Ortodon. Ortop. Facial, Curitiba, v.7, n.41, p.389-396, set./out.
- [22]Cal Neto JOAP, Cunha DL, Miguel JAM. Diastemas interincisais superiores associados a dentes supranumerários – considerações clínicas e Relato de um Caso. Jornal Brasileiro de ORTODONTIA & Ortopedia Facial. Vol 7, No 39, 2002.
- [23]Cunha Filho JJ. *et al.* Ocorrência de dentes supranumerários em pacientes do sérico de cirurgia e traumatologia buço-maxilo-facial, Faculdade de odontologia da UFGS, no período de 1998 a 2001. R. Fac. Odontol., Porto Alegre, v. 43, n. 2, p. 27-34, dez. 2002.

